LANE MEDICAL LIBRARY
SAN FRANCISCO

FACULTE DE MEDECINE
DE PARIS
:-:-:-:-:-:-:-:-:-:-:

Année 1954

N° 291

THESE

Pour le

DOCTORAT en MEDECINE

(Diplôme d'Etat)

par : PEBRIER, André
né le : 26 janvier 1922
à Ligugé (Vienne)
Interne des Hôpitaux

présentée et soutenue publiquement le

TITRE

RESULTATS FOURNIS PAR CENT QUATRE BUTEES OSTEOPLASTIQUES DE LA HANCHE , PRATIQUEES CHEZ QUATRE VINGT DEUX MALADES ET COMPORTANT UN RECUL DE 1 à 28 ANS .-

Président : Professeur GAUDARD d'ALLAINES.

Editions de l'A.G.E.M.P.

FACULTE DE MEDECINE DE PARIS

Nom du candidat : PEBRIER

Prénom : André

Date de soutenance :

Numéro d'ordre :

PEBRIER (André) -
Résultats fournis par cent quatre butées ostéoplastiques de la hanche, pratiquées chez quatre vingt deux malades et comportant un recul de 1 à 28 ans.-
Paris, Ed.A.G.E.M.P. -1954, in 4°,- 138p., 7pl.+2p.H.T.-
(Th.méd. (Et.)
Paris 1954 -
N°

PEBRIER (André) -
Résultats fournis par cent quatre butées ostéoplastiques de la hanche, pratiquées chez quatre vingt deux malades et comportant un recul de 1 à 28 ans.-
Paris, Ed.A.G.E.M.P. -1954, in 4°,- 138p., 7pl.+ 2p.H.T.-
(Th.méd. (Et.)
Paris 1954 -
N°

PEBRIER (André) -
Résultats fournis par cent quatre butées ostéoplastiques de la hanche, pratiquées chez quatre vingt deux malades et comportant un recul de 1 à 28 ans.-
Paris, Ed.A.G.E.M.P. -1954 in 4°,- 138p., 7pl.+2p.H.T.-
(Th.méd. (Et.)
Paris 1954 -
N°

PEBRIER (André) -
Résultats fournis par cent quatre butées ostéoplastiques de la hanche, pratiquées chez quatre vingt deux malades et comportant un recul de 1 à 28 ans.-
Paris, Ed.A.G.E.M.P. -1954, in 4°,- 138p., 7pl.+ 2p.H.T.-
(Th.méd. (Et.)
Paris 1954 -
N°

FACULTE DE MEDECINE
DE PARIS
:-:-:-:-:-:-:-:-:-:

Année 1954 N°

THESE

Pour le

DOCTORAT en MEDECINE

(Diplôme d'Etat)

par : PEBRIER, André

né le : 26 janvier 1922
à Ligugé (Vienne)

Interne des Hôpitaux

présentée et soutenue publiquement le

TITRE

RESULTATS FOURNIS PAR CENT QUATRE BUTEES OSTEOPLASTIQUES DE LA HANCHE , PRATIQUEES CHEZ QUATRE VINGT DEUX MALADES ET COMPORTANT UN RECUL DE 1 à 28 ANS .-

Président : Professeur GAUDARD d'ALLAINES.

DOYEN HONORAIRE :

M. Baudoin

PROFESSEURS HONORAIRES :

MM. Baudoin, Brindeau, Carnot, Chevassu, Chiray, Clerc, Delbet, Gougerot (H), Guillain, Harvier, Laubry, Lemaître, Lemierre, Lhermitte Lian, Loeper, Marion, Mathieu, Mocquot, Mulon, Olivier, Ombredanne, Sannié, Sézary, Tanon.

DOYEN ..... Léon BINET, Membre de l'Institut

ASSESSEUR ..... Jean VERNE

I.- PROFESSEURS

	MM.
Anatomie	CORDIER (G.)
Anatomie pathologique	DELARUE (A.)
Bactériologie	GASTINEL (P.)
Biologie appliquée à l'éducation physique et aux sports.....	CHAILLEY-BERT (P.)
Biologie médicale	VERNE (J.)
Cancérologie médicale et sociale	HUGUENIN (R.)
Carcinologie	OBERLING (C.)
Chimie médicale	POLONOVSKI (M.)
Cliniques chirurgicales ...(Hôtel-Dieu	BROCQ (P.)
(Broussais	D'ALLAINES
(Salpêtrière....	MONDOR (H.)
(Cochin	QUENU (J.)
Clinique chirurgicale réparatrice et orthopédique	MERLE D'AUBIGNE (R.)
Clinique de cardiologie	DONZELOT (E.)
Clinique de chirurgie infantile et d'orthopédie	FEVRE (M.)
Clinique de chirurgie pleuro-pulmonaire	MONOD (R.)
Clinique de la tuberculose	BERNARD (E.)
Clinique de neuro-chirurgie	PETIT-DUTAILLIS (D.)
Clinique de puériculture	LELONG (M.)
Clinique des maladies cutanées et syphilitiques	DEGOS (R.)
Clinique des maladies du sang	CHEVALLIER (P.)
Clinique des maladies du système nerveux ...	ALAJOUANINE (T.)
Clinique des maladies des enfants	DEBRE (R.)
Clinique des maladies infectieuses	MOLLARET (P.)
Clinique des maladies mentales et de l'encéphale	DELAY (J.)
Clinique gynécologique	FUNCK-BRENTANO (P)
Cliniques médicales ..... (Hôtel-Dieu.....	BENARD (H.)
(Bichat	LAROCHE (G.)
(Cochin	MOREAU (R.)
(Broussais	DE GENNES

MM.

Clinique médicale d'hydro-climatologie thérapeutique	JUSTIN-BESANCON (L.)
Clinique médicale propédeutique	PASTEUR-VALLERY-RADOT (L.)
Cliniques obstétricales (Tarnier	LANTUEJOUL (P.)
(Baudelocque	LEVY-SOLAL (E.)
(Port-Royal	LACOMME (M.)
Clinique ophtalmologique	ALTER (E.)
Clinique oto-rhino-laryngologique	AUBIN (A.)
Clinique physio-pathologique des problèmes alimentaires (chaire à titre personnel).	RICHET (C.)
Clinique psychiâtrique infantile	HEUYER (C.)
Clinique rhumatologique	COSTE (F.)
Clinique stomatologique	DECHAUME (M.)
Clinique thérapeutique chirurgicale	SENEQUE (J.)
Clinique thérapeutique médicale	LEMAIRE
Clinique urologique	FEY (B.)
Embryologie	GIROUD (A.)
Génétique	LAMY (M.)
Histoire de la médecine et de la chirurgie..	MOUQUIN (M.)
Histologie	CHAMPY (C.)
Hygiène et clinique de la première enfance..	CATHALA (J.)
Hygiène et médecine préventive	JOANNON (C.)
Médecine du travail	DESOILLE (H.)
Médecine légale	PIEDELIEVRE (R.)
Parasitologie et histoire naturelle médicale.....	GAILLIARD (H.)
Pathologie chirurgicale	N
Pathologie exotique	LAVIER (G.)
Pathologie expérimentale et comparée	LENEGRE (J.)
Pathologie et thérapeutiques générales	N
Pharmacologie et matière médicale	HAZARD (R.)
Physico-chimie médicale (chaire à titre personnel).....	DOGNON (A.)
Physiologie	BINET (L.)
Physique médicale	STROHL (A.)
Radiologie médicale	DESGREZ (H.)
Technique chirurgicale	MOULONGUET (P.)
Thérapeutique	TURPIN (R.)
Chaire de clinique médico-sociale du diabète sucré et des maladies de la nutrition....	BOULIN

II.- PROFESSEURS SANS CHAIRE

MAITRE DE CONFERENCES-AGREGES ET AGREGES

Anatomie	(DEBEYRE (J.)
	(DELMAS (A.)
Anatomie pathologique	(GAUTHIER-VILLARS
	((Melle P.)Pr.s.ch.
	(BUSSER (F.)
	(GOUYGOU

Bactériologie	(FASQUELLE (R.)
	(NEVOT (A.)
Biologie médicale	BOURLIERE (F.)
	(ETTORI (J) Pr.s.ch.
Chimie médicale	(JAYLE (M.F)Pr.s.ch.
	(SCHAPIRA (G.)
Dermato-syphiligraphie	DUPERRAT
Histologie	(BULLIARD (R.)Pr.s.ch.
	(GOUJARD (R.)
Hydrologie	DEBRAY (C.)
Hygiène	(BOYER
	(DEPARIS (M.)
Médecine légale	) DEROBERT (L.)
	) HADENGUE
	) GAULTIER (M.)
Neuro-chirurgie	DAVID
Neurologie	SEZE (S.de)
	(GRASSET (J.)
	(LEPAGE (F.)
Obstétrique	(MAYER (M.)
	(MERGER (R.)
	(RAVINA (J.)
	(VARANGOT (J.)
	(MORIN
Ophtalmologie	(OFFRET (G.)
	(DESVIGNES (P.)
Orthopédie	JUDET
Oto-rhino-laryngologie	(HALPHEN (E)Pr.s.ch.
	(AUBRY
	(MADURO (R.)
Parasitologie	BRUMPT (L.)
Parasitologie coloniale	CHABAUD
	(ABOULKER (P.)
	(BAUMANN (J.)
	(GOSSET (J.)
Pathologie chirurgicale	(HUGUIER (J.)
	(LAURENCE (G.)
	(LEGER (L.)
	(OLIVIER (Cl.)
	(PADOVANI (P.)
	(LORTAT-JACOB
	(POILLEUX (M.)
Pathologie chirurgicale	(ROUX (M.)
	(RUDLER (J.C)
	(VERNE (J.M.)
Pathologie expérimentale	MERKLEN (P.)

MM.

Pathologie médicale	(BERNARD (J.) (BOUDIN (G.) (CASTAIGNE (P.) (CONTE (M.) (DECOURT (J.) (DOMART (A.) (DREYFUS (Gilbert) (FAUVERT (R.) (HAMBURGER (J.) (KOURILSKY (R.) (MILLIEZ (P.) (PERRAULT (M.) (RAMBERT (P.) (THIEFFRY (St.) (TURIAF (J.) (LAROCHE (PEQUIGNOT (LAMOTTE
Pédiatrie	((LAPLANE (R.) (MARIE (J.)
Pharmacologie	(LEVY (Melle J)Pr.s.ch. (CHEYMOL (J.H.) Pr.s.ch.
Physiologie	(BARGETON (D) Pr.s.ch. (PARROT (J.L.)
Physique médicale	(DJOURNO (A.) (GOUGEROT (L.)
Phtisiologie	KREIS
Psychiâtrie	BARUK (H.)
Psychiâtrie infantile	MICHAUX (L.)
Stomatologie	(CHAPUT (Mme A) (CERNEA
Puériculture	JOSEPH
Thérapeutique	PERRAULT chargé de l'enseignement
Urologie	KUSS (R.)

III.- PROFESSEURS HONORAIRES ET AGREGES

RAPPELES A L'EXERCICE

pour le service des examens

MM. BRINDEAU (A.) (Obstétrique), GATELLIER (J.) (Clinique chirurgicale), LE LORRIER (V.) (Obstétrique), VAUDESCAL (R.) (Obstétrique).

IV.- PROFESSEURS SANS CHAIRE ET AGREGES

CHARGES DE COURS DE CLINIQUE ANNEXE

à titre permanent

	MM.
Clinique chirurgicale	AMELINE (A.) MENEGAUX (G.) PATEL (J.) SICARD (A.)
Clinique médicale	BROUET (G.) CACHERA (R.) GARCIN (J.) HAGUENAU (M.) MARCHAL (G.) SOULIE (E.)
Clinique obstétricale	DIGONNET (L.) EGALLE (G.)
Clinique ophtalmologique	RENART (G.)
Clinique urologique	COUVELAIRE (R.)

	MM.
Secrétaire de la Faculté	MOREL (J.)
Secrétaire adjoint	Melle CHANTREUIL (G.)

Conservateur ..... Docteur HAHN (A.)
Bibliothécaires ..... M.DOUAN (G), Melles DUMAITRE (P.)
GOICHON (A.M), LE NOIR (G.), METIN (F.)

Par délibération en date du 9 dec.1798, l'Ecole a arreté que les opinions émises dans les dissertations qui lui seront présentées, doivent être considérées comme propres à leurs auteurs et qu'ell n'entend leur donner aucune approbation ni improbation.

A la mémoire de mon Père
le Docteur O.PEBRIER

- Victime de notre profession -
que la rigueur avec laquelle il l'exerça
et la simple grandeur dont il fit preuve dans
une circonstance dramatique
restent pour moi un exemple toujours présent.

A ma Mère
et à ma Soeur

Je dois à leur total dévouement d'avoir pu
obtenir l'Internat dans des
circonstances difficiles

Je les unis dans une même reconnaissance.

A mon oncle M. L. PALOUS
qui incarne à mes yeux la Droiture,

A tous les miens.

-/-

A notre Maître et Président de Thèse

Monsieur le Professeur François de GAUDARD d'ALLAINES,

Nous le remercions particulièrement d'avoir bien voulu accepter la présidence de cette thèse.

Hommage de notre profonde reconnaissance pour la sollicitude dont il a fait preuve à notre égard et la haute valeur de de son enseignement.

A notre Maître le Professeur Agrégé PADOVANI qui nous a fourni le sujet de cette thèse et aidé dans notre travail.

Qu'il veuille bien trouver ici l'expression de notre fidèle gratitude.

A tous mes Maîtres de l'Ecole de Médecine
de POITIERS

A mes Maîtres dans les Hôpitaux,

Externat : M. le Professeur F. de GAUDARD d'ALLAINES
M. le Docteur P. PRUVOST,
M. le Professeur R. BOULIN,
M. le Docteur M. ALBEAUX-FERNET,
M. le Professeur A. LEMAIRE,
M. le Docteur M. DEBRAY.

Internat : M. le Docteur R. GUEULLETTE,
M. le Docteur J. CHARRIER,
M. le Professeur J. PATEL,
M. le Docteur J. MIALARET,
M. le Professeur agrégé P. PADOVANI,
M. le Professeur F. de GAUDARD d'ALLAINES.

Nous les unissons tous dans une
respectueuse reconnaissance.

A MM. les Professeurs Agrégés,
Ch.DUBOST et J.L. LORTAT-JACOB .

A MM. les Chirurgiens des Hôpitaux
J. LOYGUE , C. NARDI , G. EDELMAN.

A MM. les Docteurs
VAYSSE, PILLOIS, RAINAUT.

A mes collègues et amis

H.DIONIS du SEJOUR
B.CHEMERY
M.POMMIER
R.VILAIN
H.BELCOUR

A tous mes amis.

INTRODUCTION

Lorsque notre maître, M. le Professeur agrégé PADOVANI nous donna le sujet de ce travail, nous pensions pouvoir bénéficier d'un nombre considérable d'observations de subluxations congénitales, traitées par butée ostéoplastique.

Effectivement, nous pouvions puiser nos documents dans les dossiers de malades traités par MM. MATHIEU,PADOVANI, et les assistants des différents services de Bretonneau, St.Louis,Cochin Ivry et Foch, durant une période qui s'étendait de 1926 à 1953.

Nous tenons, à ce propos, à remercier M. le Professeur MERLE D'AUBIGNE qui a mis gracieusement à notre disposition tous les dossiers conservés à la Clinique Orthopédique de l'hôpital Cochin.

Compte tenu des dossiers égarés au cours d'une aussi longue période, ou de ceux, qui, mal classés, sont restés introuvables, nous avons pu examiner cent trente huit dossiers de malades anciennement hospitalisés. Parallèlement, quarante trois fiches de malades traités et suivis en ville par M. PADOVANI ont été mis à notre disposition, si bien qu'au total, nous avons pu consulter cent quatre vingt un dossiers de subluxations congénitales traitées par butée.

Malheureusement, la longue durée de cette période traversée par la guerre, le fait qu'il s'agit le plus souvent de femmes, qui s'étant mariées, changèrent de nom et de domicile, ajouté à l'indifférence d'un certain nombre d'anciens opérés, ont quelque peu déçu les prétentions que nous avions au départ.
Quatre vingt deux malades ont finalement répondu à notre appel. Parmi ceux-ci, cinquante sont d'anciens malades d'hôpital trente deux d'anciens malades de ville.

L'idéal était de les convoquer afin de pouvoir les examiner cliniquement et radiologiquement. Mais, l'impossibilité du déplacement pour les malades éloignés, nous a contraint de recourir au questionnaire et, en définitive, sur les quatre vingt deux malades qui nous ont donné signe de vie, trente sept ont répondu au questionnaire dont nous reproduisons ci-contre un exemplaire, quarante cinq se sont rendus à notre consultation. Tous ceux-ci ont été radiographiés afin de comparer les anciens clichés que nous possédions à l'aspect radiologique actuel.

Nous sommes donc en mesure de faire état de quatre vingt deux résultats, dont le plus ancien remonte à 28 ans et dont le plus récent date d'un an.

Nous croyons que l'intérêt principal de ce travail réside essentiellement dans l'éloignement d'un nombre relativement important de cas. Rien n'est, en effet, moins original que le sujet que nous avons choisi de traiter : il se propose d'étudier les résultats donnés par une intervention déjà très ancienne et qui ne saurait posséder l'attrait toujours vif du nouveau. Mais, si l'on veut bien considérer qu'en orthopédie surtout, une technique ne peut être réellement éprouvée que par les résultats qu'elle donne à longue échéance, nous ne croyons pas qu'il soit encore actuellement hors de saison de revoir avec le recul nécessaire du temps si les conclusions optimistes émises avant la guerre ont lieu d'être actuellement révisées. Nous ne le pensons pas. Nous croyons, au contraire, que cette opération, toujours bégnine et de réalisation relativement aisée, donne des résultats durables, que des techniques plus modernes ne semblent pas d'ores et déjà, malgré un recul infiniment plus court, capables de fournir avec une pareille constance.

o
o o

NOM : PRENOMS :
Date de naissance : Profession :
Adresse :

QUESTIONNAIRE

I - DOULEURS :

- souffrez-vous :
- le jour ou la nuit ?
- a la fatigue, à la fin du travail :
- cette douleur entraine-t-elle une diminution de votre activité :
  ou n'est-elle qu'une gêne :
- souffrez-vous de façon permanente :

II - FONCTIONS :

- Exerçez-vous un métier :
- Lequel :
- Pouvez-vous assurer votre travail de ménage :
- Quelle distance pouvez-vous parcourir,
  (kilomètres :
  (centaines de mètres :
- Montez-vous les escaliers
  (facilement,avec les 2 jambes :
  (difficilement avec une seule :
- Pouvez-vous vous accroupir ,
  (complètement :
  (incomplètement :
  (pas du tout :
- Marchez-vous avec une canne :
  ou sans canne :
- Boitez-vous,
  ou non :
  d'une hanche :
  ou des deux :
- Pouvez-vous courir :
- Marchez-vous bien dès le matin :
  Y a-t-il une période de dérouillage :
- Souffrez-vous en passant de la station assise à la station debout :
- Avez-vous des crises douloureuses intermittentes :

III - Etes-vous satisfait du résultat de l'intervention :

- A-t-elle apporté une amélioration par rapport à l'état antérieur :
- A-t-elle, au contraire entrainé une aggravation :
- Si oui, à partir de quelle date :

IV - Avez-vous subi une autre intervention :

- A quelle date :
- Par qui :
- A quel endroit :

V - Avez-vous des radiographies :

(anciennes :
(récentes :

- Pouvez-vous éventuellement nous les communiquer :
- Etes-vous pensionné :
- A quel taux :

.....

H I S T O R I Q U E

:-:-:-:-:-:-:-:-:-:-:-:-:

Depuis PALETTA qui créa en 1775 le terme de "subluxation", le cadre de cette affection s'est progressivement précisé pour répondre au domaine qui lui actuellement assigné.

Trois étapes : anatomo-clinique,radiographique,arthrographique, ont été nécessaires pour en codifier définitivement les limites.

Il est naturel qu'au cours de la première, luxation et subluxation aient été couramment confondues : CRUVEILHIER en 1828 en donna l'une des premières descriptions. PARISE en 1842, ADAMS en 1887 et SAINTON en 1893 publièrent des cas où la tête, incomplètement luxée restait au contact de la partie haute de la cavité articulaire. Ainsi se faisait jour l'idée d'une affection où l'ascension de la tête fémorale était moins considérable que dans la luxation vraie. Mais peut-être n'en constituait-elle qu'un stade de début.

Les premiers examens radiographiques entretinrent cette confusion.

ZENKER, en 1897, publiant la radio d'un enfant qui présentait une luxation d'un côté et une subluxation de l'autre,affirmait que la subluxation, bilatérale à l'origine, s'était complétée d'un côté tandis qu'elle restait stationnaire de l'autre. Cette opinion faisant de la subluxation une étape transitoire, fut partagée par LORENZ, LE DAMANY, HOFFA.

L'étude des clichés pourtant commençait à dissocier les éléments de l'affection : défaut de profondeur du cotyle (LE DAMANY), insuffisance de développement latéral du toit (LORENZ) pouvaient se voir chez l'enfant sans subluxation vraie et évoluer au cours de la croissance, soit vers la régression, soit au contraire, vers l'état de subluxation confirmée.

Cette subluxabilité, cette "étape intermédiaire" (LE DAMANY) annoncent les idées modernes, du cotyle dysplasique sans subluxation. Une des frontières de l'affection se faisait jour, elle marquait la limite de son point de départ ; restait à tracer ses limites avec la luxation.

GOURDON en 1906 montra qu'une subluxation pouvait rester parfaitement stationnaire au cours de la croissance et qu'elle avait en outre, quelques symptômes proprement caractéristiques : dès lors, l'affection réalisait une entité.

C'est à cette époque que furent poussées les études de repère, permettant une mesure précise des hanches normales et pathologiques : HILGENREIMER (1925) et FABER, s'efforcèrent de préciser, en fonction de l'âge, le siège et les dimensions physiologiques du noyau épiphysaire fémoral et les limites des angles normaux tracés à partir de leurs repères. Le maximum de précisions possible avant l'arthrographie était donc atteint : mais ces mesures ne pouvaient que s'appliquer aux hanches d'enfant, aucune codification n'était décrite en ce qui concerne l'adulte.

Parallèlement à cette étude radiologique, cette période vit se faire jour les descriptions cliniques modernes de l'affection : NOVE-JOSSERAND et son élève LE SCOLAN (1924-25),PUTTI, LANCE (1931) et le professeur MATHIEU distinguèrent des syndrômes cliniques bien décrits, en fonction des différents stades de la maladie et de l'apparition surajoutée d'une coxarthrose.

L'introduction de l'arthrographie permit enfin d'apporter des éléments définitifs pour la description des hanches normales et pathologiques. Initialement gazeuse, l'arthrographie utilisa bientôt des substances de contraste.

LEVEUF et BERTRAND , FABER et SEVERIN apportèrent les précisions qui manquaient en ce qui concerne les dimensions de la tête, ses relations avec l'arrière-fond du cotyle et surtout la position du Limbus, séparant ainsi de façon péremptoire subluxation et luxation vraie.

Reste la question de la coxarthrose. On sait le rôle prépondérant qu'a voulu faire jouer CALOT à la subluxation dans l'étiologie des arthrites chroniques. La majorité des auteurs, et en particulier FRANCILLON et DUVERNAY ont su la ramener à de plus justes proportions.

o

o o

LES HANCHES NORMALES, LUXEES, DYSPLASIQUES et SUBLUXEES, ENVISAGEES SOUS UN ANGLE ESSENTIELLEMENT RADIOGRAPHIQUE.

Si les signes d'alarme justifiant l'intervention - comme d'ailleurs les tests sur lesquels s'appuie l'interprétation de la valeur des résultats - sont essentiellement de traduction clinique, il n'en reste pas moins que l'élément essentiel d'appréciation diagnostique repose sur la radio.

Affirmer qu'une hanche est atteinte de subluxation congénitale, préciser son degré, apprécier s'il existe ou non une coxarthrose surajoutée, juger la valeur de l'emplacement d'une butée, dissocier les éléments de la déformation en ce qui concerne le cotyle ou l'extrémité supérieure du fémur, tout ceci est affaire d'interprétation radiologique. Or, s'il est des cas simples, où suffit un coup d'oeil tant soit peu exercé, il est des cas où une lecture minutieuse et précise s'impose.

Pour être précise, force lui est de reposer sur des normes bien établies, force lui est dans les cas litigieux de recourir à la mesure.

C'est pourquoi, il ne nous paraît pas inutile en débutant de définir aussi exactement que possible, les éléments qui d'un cliché, feront la reproduction d'une hanche normale, dysplasique, subluxée ou luxée. Nous nous excusons ce faisant de redire des choses bien connues ; elles nous éviteront en tout cas de laisser planer le moindre doute sur la signification que nous donnerons plus loin au terme désignant des hanches que nous avons classées dans l'une quelconque de ces catégories.

I:) Et tout d'abord, quels sont les éléments nécessaires à l'affirmation de l'état normal d'une hanche adulte ?

1°/ Le cotyle pratiquement circulaire montre distinctement ses différents éléments :

a) Le toit, légèrement concave, est pratiquement horizontal, répondant par sa concavité à l'ombre supérieure convexe de la tête.
L'espace clair qui le sépare de cette dernière et qui répond au cartilage articulaire, est d'autant plus visible que la corticale du toit forme une zone dense linéaire, qui tranche bien sur la texture osseuse sus-jacente en y formant une limite nette.

Disons d'emblée que l'épaisseur de cette corticale mesurée sur un grand nombre de hanches normales (LEQUESNE), se révèle d'une façon constante aux alentours de 2mm. Chaque fois que cette épaisseur s'accroît au delà de cette limite, on est en droit de parler de condensation pathologique.

b) L'arrière fond, lui, est pratiquement vertical. On sait qu'il dessine la branche externe de l'U radiologique dont la branche interne est constituée par la berge osseuse du petit bassin (WERNDORFF)

c) La jonction du toit et de l'arrière fond ne se fait pas selon une ligne continue, mais marque un ressaut, une marche, parfaitement visible.

2°/ L'extrémité supérieure du fémur doit être appréciée sur des clichés pris rigoureusement de face, rotule au zénith.

a) Le petit trochanter dessine une saillie qu'il est difficile de codifier. On sait que cette saillie s'exagère lors de la rotation externe. Il nous a semblé que sur les hanches radiographiées de face,la compacte interne de la diaphyse , et la corticale inférieure du col se continuaient en coupant la base radiologique du petit trochanter selon une ligne dense et continue. Il nous a semblé que sur les clichés en très légère rotation externe, elle a tendance à se fragmenter et à former une ligne brisée; peut-être est-ce là un élément d'appréciation, mais nous ne saurions l'affirmer n'ayant pas eu la possibilité d'étudier cet aspect sur des séries prises de face et en rotation externe légère.

b) Le col forme, on le sait, un angle d'inclinaison de 120 à 130° avec la diaphyse, chez l'adulte.

Sur de bons clichés donnant la texture osseuse,on distingue nettement l'éventail de sustentation partant de la lame sus cervicale et de la corticale inférieure pour converger vers le centre de la tête. Nous verrons tout à l'heure, que cette structure osseuse est souvent modifiée dans les subluxations.

Rappelons l'existence du cintre cervico obturateur dont l'étude est si précieuse dans les cas limites de subluxation au début.

c) La tête dessine,rappelons le, les 2/3 d'une sphère. Sur une hanche normale son contour est pratiquement circulaire, se moulant dans la cavité cotyloïde. On voit bien, un peu au dessous de son centre, la fossette du ligament rond répondant à la partie haute de l'arrière fond, bon élément d'appréciation sur le centrage de la tête.

d) Tous ces éléments présentent entre eux des rapports radiologiques précis facilement calculables. Nous y reviendrons ultérieurement en étudiant les dysplasies.

II:) Chaque fois qu'une modification est constatée portant sur l'un quelconque de ces éléments qui, pour des hanches normales sont remarquablement fixes, on est en droit de parler de hanches pathologiques.

L'affection que nous nous proposons d'étudier - la subluxation congénitale - se trouvant comprise (du point de vue radiologique, au moins) entre deux autres malformations :la luxation haute d'une part, la dysplasie de l'autre, nous nous proposons de résumer en quelques mots, les aspects radiologiques de ces deux états, afin de pouvoir tracer enfin les limites radiologiques vraies de la subluxation congénitale elle-même.

A/ La luxation congénitale :

Nous avons dit que la luxation congénitale avait été longtemps considérée comme le stade ultime d'une affection dont la subluxation ne constituait qu'une étape intermédiaire. Plusieurs auteurs dont LEVEUF et BERTRAND ont pu affirmer le contraire et donner à ces deux malformations des frontières précises reposant sur des constatations anatomiques confirmées par des documents arthrographiques. Rappelons en quelques mots les principaux éléments qui les différencient :

1°) - tout d'abord leur définition classique :

La subluxation de la hanche est une maladie caractérisée par un déplacement plus ou moins prononcé de la tête dans le cotyle. Une partie plus ou moins importante de la tête reste donc au contact du cotyle.

- dès que ce contact est perdu, il ne s'agit plus de subluxation, mais de luxation vraie.

- mais il ne s'agit nullement de deux stades successifs et des différences anatomiques importantes en font deux états distincts.

Dans la luxation :

- le limbus et le rebord du toit cartilagineux sont refoulés en bas vers le cotyle ;
- l'interposition capsulaire est fréquente
- le cotyle est normal ou son orifice d'entrée rétréci par le bourrelet; chez l'adulte, il finit par se combler.
- la tête fémorale est arrondie et généralement atrophiée.
- le valgus serait secondaire et tardif, de même que l'antétorsion.

Dans la subluxation, au contraire,

- le limbus et le rebord du toit cartilagineux sont refoulés en haut vers la fosse iliaque externe;
- l'interposition capsulaire n'existe jamais;
- le cotyle est ovalisé par aplasie du toit;
- la tête fémorale est hypertrophiée et aplatie dans le sens transversal;
- valgus et ante torsion sont précoces sinon primitifs.

2°) - en ce qui concerne leur aspect radiologique chez l'adulte que nous avons essentiellement en vue, dans l'immense majorité des cas, ne se pose aucun diagnostic radiologique

a.- entre une subluxation basse avec rupture légère du cintre cervico obturateur, où la tête bien que déplacée repose en grande partie dans le cotyle etune luxation haute où le cotyle est vide et la tête atrophique dans la fosse iliaque externe, ne peut exister aucune confusion.

b.- Il est par contre des cas difficiles quand il faut trancher entre subluxation haute et luxation basse.

Les subluxations hautes en effet, ne vont pas sans une malformation importante du toit; nous l'étudierons avec plus de précision dans un instant.

Disons d'emblée que si la tête peut filer très loin en dehors et en haut, c'est que le toit malformé, est de longueur insuffisante et surtout d'une obliquité considérable. Dès lors, sa limite avec la fosse iliaque externe devient imprécise et il peut être difficile de trancher. C'est là que l'un des éléments énoncés à l'instant, le volume de la tête, devient d'un grand secours; il était signalé par MOUTON dans sa thèse (1945), qui pouvait dire désormais : "le degré de développement de la tête est-il le facteur originel du déplacement plus ou moins important ou au contraire en est-il la conséquence, " nous ne saurions le dire.Il s'agit là de phénomènes objectifs qui nous ont frappé, si bien " que nous sommes tentés à égalité de déplacement, "de dire, subluxation, si la tête est grosse, et "luxation si la tête est petite. En tout cas, "nous n'avons jamais vu de luxation haute avec "grosse tête".

B/ Les dysplasies : constituent l'autre bout du problème.

1°) on entend sous ce terme une malformation de la hanche signifiant "entre autre que la partie latérale du toit "est mal développée et ne fournit pas une étendue de "support normale à la tête fémorale." (Gunnar Wiberg). Mais s'il est admis que la subluxation n'est pas un stade préliminaire de la luxation, en revanche, la dysplasie, elle, présente avec la subluxation congénitale d'insensibles transitions.

2°) et c'est ici qu'une étude radiologique précise s'impose, si l'on veut distinguer les deux affections. En ce qui concerne les hanches d'adulte cette étude a été l'oeuvre de Gunnar Wiberg a qui nous emprunterons son système de mesure. Ce dernier se résume à mesurer un angle dit angle CE : C se trouvant au centre de la tête et donnant le départ aux deux branches de l'angle. L'une suit l'axe longitudinal du corps, l'autre rejoint le point E (edge) situé à l'extrémité externe de la portion osseuse du toit. Plus le toit est développé latéralement, plus grand sera l'angle.

Dans la pratique, le seul problème consiste à savoir situer exactement sur un film les deux points C et E. Il est facilement résolu à l'aide d'un calque sur lequel sont tracés à l'avance les lignes repères.

- Le point C est repéré avec une grande approximation car il est sur le calque, le centre de 3 cercles concentriques, d'un rayon allant de 1,5 à 3cm. et qui permettent de cerner la tête. De ce point partent :
  - une ligne horizontale,
  - une ligne verticale, et à partir de celle-ci plusieurs lignes d'obliquité croissante formant une série d'angles de 5° chacun et allant au total de 0 à 45°.
- Quant au point E, il est facilement visible sur les clichés, car il répond à la limite externe de la zone dense formée par la corticale du toit.

Quand on place donc le calque sur le cliché à examiner, on centre la tête à l'aide des trois cercles précédemment décrits. La ligne horizontale qui en part et qui parcourt toute la largeur du cliché, permet de repérer à l'aide de l'autre côté qu'elle est bien en place en tenant compte de l'obliquité possible du cliché. Elle donne ainsi sa juste valeur à la ligne verticale qui suit obligatoirement l'axe longitudinal du corps.

Dès lors, le point E se trouve compris dans l'un des angles dessinés sur le calque : la mesure de l'angle est immédiate.

A la suite d'études statistiques sur des séries de hanches , G.WIBERG a pu tracer les limites suivantes au normal et au pathologique :

- un angle CE inférieur à 20° est pathologique
- un angle CE supérieur à 25° est certainement normal
- entre 20 et 25° existe une marge d'incertitude : ce sont les angles limites.

Nous ne pensons pas qu'une telle mesure constitue seulement une spéculation inutile. Nous nous sommes exercés à essayer d'évaluer à l'oeil, un grand nombre de hanches mesurées aussitôt, elles infirmaient souvent nos conclusions dans d'importantes proportions.

Une telle mesure permet donc en définitive de statuer avec précision sur le développement latéral du toit, mais l'étude des dysplasies n'est pas notre affaire et nous ne les avons envisagées que par rapport :

C/ A la subluxation, avec laquelle elle comporte des transitions radiologiques insensibles.

1°) Comment définir la limite radiologique de la dysplasie et de la subluxation ?

Dans cette étude, nous avons été largement aidé par notre collègue et ami LEQUESNE, qui a perfectionné le système de mesure de G.Wiberg. Il doit le présenter dans sa thèse qui paraitra prochainement et nous le remercions ici de nous avoir permis de l'utiliser et d'en faire état avant la lettre.

Ce moyen très simple complète de deux façons le système de G.Wiberg. D'une part, en mesurant l'angle d'obliquité du toit. D'autre part, en mesurant la distance séparant la tête de l'arrière fond du cotyle.

Nous espérions ainsi parvenir à préciser l'image radiologique de la subluxation à son extrême début. Il n'en a rien été. En effet :

a.- l'obliquité du toit se mesure à l'aide d'une série d'angles de 5° tracés à partir d'une deuxième ligne horizontale, cette dernière doit passer au niveau de la jonction du toit et de l'arrière fond qui, nous l'avons dit, est bien visible sur les clichés.

On admet que sur une hanche normale cette obliquité varie de 0 à 5° environ, 10° apparaissent comme la limite du normal et du pathologique. Ainsi, à l'aide de l'angle CE d'une part, et de l'angle d'obliquité du toit d'autre part, possède -t-on tous les éléments nécessaires pour juger du développement du toit cotyloïdien et de ses malformations, tant dans le sens latéral concernant sa longueur, que dans le sens vertical concernant sa plus ou moins grande obliquité.

Cette mesure apporte donc un élément précis de plus pour l'étude des hanches dysplasiques, mais ne donne aucun renseignement sur la transition entre cet état et la subluxation.

b.- La mesure de la distance tête - arrière fond, elle, devrait permettre de statuer sur une subluxation à son extrême début.

- que se passe -t-il en effet, au début d'une subluxation congénitale ?

  Le fait premier semble bien être l'insuffisance du toit cotyloïdien, à la fois trop court et trop oblique; il semble d'ailleurs exister un certain rapport entre ces deux éléments et quand on consulte les chiffres des angles CE et d'obliquité du toit, leurs degrés de malformation concordent généralement.

- quoiqu'il en soit tant que cet état n'est pas accompagné de déplacement céphalique, il y a dysplasie et non subluxation.

  Lorsque ce déplacement se produit la subluxation s'installe, mais le mouvement de la tête va se faire dans deux directions en haut et en dehors:

- le déplacement en haut est signé par la rupture du cintre cervico obturateur, il peut être dès le début l'élément essentiel de la malformation.

- mais, qu'il s'agisse d'un cotyle peu oblique dont l'insuffisance porte surtout sur la longueur du toit on verra alors le déplacement se faire primitivement en dehors, le cintre n'est pas encore rompu et pourtant ce n'est plus une dysplasie, mais bien une subluxation qui débute : la mesure de la distance tête-arrière fond pourrait témoigner de ce déplacement latéral qu'aucun autre test ne permet d'affirmer.

- en fait, l'étude de la distance tête-arrière fond, pratiquée sur une série de cinquante hanches normales a montré l'importance de ces variations physiologiques : elle est le seul élément qui varie souvent dans d'importantes proportions, de 5 à 10mm et plus.

Elle constitue un test par trop infidèle et finalement seule la rupture du cintre CO permet d'affirmer qu'une subluxation vraie s'est installée.

c.- En définitive, ces précisions radiologiques nous ont permis d'avancer chaque fois avec certitude, le type de déformation que nous examinions. Nous en avons tiré un certain nombre de conclusions en ce qui concerne l'individualisation de la subluxation congénitale qui nous occupe et ses rapports avec les malformations voisines.

= Entre subluxation et luxation, nous ne reviendrons pas sur ce que nous disions plus haut : le débat parait tranché.

= Entre dysplasie et subluxation, par contre, il nous a semblé que, sur le plan pratique, bien des points et,en particulier, le corollaire thérapeutique pouvaient être commun

- Cliniquement, une dysplasie qui devient douloureuse se présente absolument comme une subluxation à son stade de début : lourdeur du membre inférieur,fatigabilité, douleur à la marche, difficulté de l'appui monopode, claudication à la fatigue et cessation par le repos : tout est commun à ces deux affections.

- Leur devenir n'est pas différent : quel est l'avenir d'une dysplasie de quelque importance ? elle a deux possibilités :

  - ou bien elle se transforme en une subluxation et dès lors il s'agit d'une même affection qui change de nom,

  - ou bien elle reste autonome;

- mais tôt ou tard le désordre mécanique de cette hanche dysplasique engendrera l'apparition de l'état secondaire, qui fait toute la gravité de cette affection de même qu'il grève l'avenir d'une subluxation vraie: la coxarthrose.

- Du point de vue thérapeutique enfin, le seul moyen de pallier à ce désordre mécanique est un traitement chirurgical mécanique :

  - le toit est trop court, il faut l'allonger
  - il est trop haut, il importe de l'abaisser.

  c'est très exactement le double objectif que se propose la butée ostéoplastique.

(- C'est pourquoi lorsqu'en examinant des dossiers de sub-
(luxations congénitales traitées par butées, qui font
(l'objet de ce travail, nous avons trouvé parmi eux ,
(quelques exemples qui nous ont paru ressortir de la dys-
(plasie, plus que de la subluxation, nous n'avons pas
(hésité à les inclure dans notre statistique et à leur
(faire partager avec les autres les fortunes diverses
(de la butée qui les avait traités.

2°) Aspect radiologique des subluxations confirmées :

L'ascension de la tête, par insuffisance du toit n'est pas le seul élément de la subluxation congénitale.Des malformations de l'extrémité supérieure du fémur lui sont associées dans l'immense majorité des cas.

a.- Le col du fémur :

- Sur nombre de clichés, le col apparait verticalisé ; nous employons à dessein ce terme vague, car il nous a été impossible d'avancer avec certitude la part qui revenait à l'antéversion et celle qui ressortait de la coxavalga.

On sait que KLAPP en 1906 a créé le terme de coxa valga luxans, voulant faire de cette déformation l'élément prédominant de l'issue de la tête hors du cotyle. Or, que la coxavalga coexiste souvent avec une subluxation, le fait est possible, mais toujours une anomalie cotyloïdienne lui est associée. Il semble donc excessif de lui faire jouer le rôle prépondérant car, par ailleurs, les coxa valga isolées ne seraient jamais suivies de subluxation.

Quoiqu'il en soit, même en ce qui concerne la fréquence de la coxa valga en tant que l'un des éléments d'une déformation plus complexe dans la subluxation congénitale, nous n'avons pas pu prendre position, car il nous a été impossible de la différencier d'une autre déformation également fréquente : l'anteversion du col.

On sait le moyen de les différencier :

Un col antéversé simulant une coxa valga sur un cliché de face retrouve l'aspect normal en rotation interne. Or, il ne nous a pas été matériellement possible de faire radiographier en rotation interne les malades que nous avons revus. Quand on sait, en outre que l'un des mouvements les plus atteints dans les subluxations congénitales est précisément la rotation interne, il nous eut été fréquemment impossible d'exécuter de tels clichés. Force nous a donc été de consigner dans nos observations "col verticalisé" sans pouvoir préciser davantage.

- Sur ces cols verticalisés des subluxations, il est fréquent de suivre une travée osseuse dont le trajet est tout différent de l'éventail de sustentation normal : partant de la tête, cette travée croise très obliquement la direction générale du col dont elle conserve cependant la direction verticale et, au lieu de rejoindre la lame sous-cervicale, elle gagne la diaphyse fémorale pour se confondre enfin avec sa compacte interne.

  Cette modification dans la disposition du système de soutien cervico-céphalique correspond certainement à une adaptation du fémur en relation avec une répartition défectueuse de la charge qu'il doit supporter.

b.- La tête :

- L'antéversion de la tête est extrèmement fréquente, nous l'avons notée sur l'immense majorité de nos clichés. Associée à une antéversion du col, elle explique la facilité de l'abord chirurgical des hanches subluxées par la voie antérieure. Son développement réel pourrait être jugé sur des radios de profil que nous n'avons pas pu faire pratiquer, mais son aspect est évident sur le simple cliché de face : on suit très bien le contour céphalique qui empiète sur les bords supérieur et inférieur du col et tend à masquer plus ou moins la face antérieure de celui-ci. Dans les cas avancés, l'ombre céphalique empiète sur l'ombre du grand trochanter au point que le col paraît inexistant. Certes, il existe des cas où le col est réellement tassé en coxa vara, mais ils nous ont paru relativement rares. Le plus souvent, on suit très bien la texture osseuse du col jusqu'à son extrémité distale : seulement, la tête au lieu de prolonger cette ombre cervicale revient sur elle et tend à la masquer. Le racourcissement du col n'est donc ici qu'apparent. Ce n'est qu'une fausse impression produite par une antéversion importante de la tête. Bien entendu, ce caractère implique un certain nombre de précautions techniques si l'on veut que la butée soit vraiment efficace.

- Les déformations présentées par la tête dans les subluxations avancées sont aussi classiques que difficilement codifiables. Elles comprennent des modifications du volume et de la forme de la tête.

  - Nous ne reviendrons pas sur son hypertrophie déjà signalée dans les cas douteux comme un bon élément de diagnostic différentiel avec les luxations basses.

  - Les modifications de la forme ont donné lieu aux descriptions classiques : aplatissement, coulage, tassement engendrant des comparaisons diverses de tête en béret, en tampon de wagon, etc...

Mais il importe de s'entendre sur la signification de ces déformations. Il nous semble que dans la majorité des cas, les importantes déformations céphaliques sont dues à la formation d'ostéophytes et constituent comme telles un des éléments de la coxarthrose. Nous nous réservons d'y revenir dans un chapitre spécial.

Sur les hanches subluxées vierges de coxarthrose, la tête, tout en étant modifiée, conserve cependant, dans l'ensemble sa forme primitive.

L'interprétation d'une déformation de siège postéro-inférieur, la classique déformation "en goutte" nous a parfois embarassé. S'agit-t-il d'une ostéophytose postéro-inférieure observée dans une coxarthrose ou d'une déformation mécanique de la tête se modelant en glissant vers le haut "comme de "la cire chaude" (MOUTON) ? La coexistence de cette déformation avec d'autres stigmates importants de coxarthrose nous incline à penser que la première hypothèse est le plus souvent vérifiée. Cependant, sur un de nos clichés, il nous semble bien que cette déformation constitue un modelage mécanique de la tête en l'abscence de tout pincement de l'interligne qui reste, à nos yeux, l'un des signes habituellement les plus précoces de coxarthrose.

c.- Le cotyle :

Quant aux modifications du cotyle :

1/ Nous ne reviendrons pas sur l'aplasie du toit et son orientation oblique en dehors et en haut.

2/ Nous reviendrons plus loin sur les modifications que lui apporte l'apparition d'une coxarthrose ;

3/ Nous voulons simplement signaler la fréquence du "cotyle à double étage" (DUVERNAY). Dans les subluxations qui présentent un déplacement important vers le haut, on voit nettement l'image radiologique d'un néo-cotyle, peu profond, situé au dessous du toit, dont il partage l'orientation. Son extrémité inférieure correspond le plus souvent, à la partie moyenne ou au tiers supérieur du cotyle primitif. Il est particulièrement bien dessiné et facilement lisible sur les clichés avant l'apparition de tout processus arthrosique.

o°o

RESULTATS GLOBAUX
:-:-:-:-:-:-:-:-:

Dans l'appréciation de nos résultats, nous sommes restés fidèles à la classification adoptée par BARCAT dans sa thèse. Nous avons cependant supprimé deux catégories de résultats:

- les résultats parfaits, que nous avons confondus dans une même série avec les résultats excellents.

- les résultats nuls que nous avons identifiés aux résultats mauvais.

Nous l'avons fait dans un souci de simplification et aussi d'exactitude. Ne pouvant, en effet, estimer exactement l'état des hanches des malades ayant répondu au questionnaire, puisque nous n'avons pu leur faire ni examen, ni radio, il nous semblait excessif ,même dans les cas les plus fréquents, de parler de résultats parfaits en l'absence de ces deux éléments.

Quant aux résultats nuls, il nous a semblé inutile de les distinguer des résultats mauvais.

Disons d'emblée,d'ailleurs, que cette appréciation est essentiellement clinique : une hanche indolente permettant une fonction normale et siège de mouvements étendus est comptée comme résultat excellent, même si elle se révèle radiologiquement le siège d'une coxarthrose. Cette divergence entre les résultats clinique et radiologique fréquemment constatée n'est d'ailleurs pas l'un des aspects les moins curieux des subluxations congénitales traitées par butée.

Si bien que les critères sur lesquels nous nous sommes appuyés pour notre classification sont, en définitive, les suivants :

I/ Les résultats excellents comportent :

- la disparition de toute douleur ou au maximum quelques algies fugaces ne survenant qu'après une fatigue excessive
- une fonction normale de la hanche permettant une marche extrèmement prolongée, ainsi que l'accomplissement des différents exercices prévus au questionnaire.
- L'absence de boiterie ou au maximum un déhanchement imperceptible.
- une bonne mobilité pouvant cependant comporter une discrète limitation des mouvements extrèmes que seul révèle l'examen.

II/ Les résultats bons :

- autorisent l'existence d'une boiterie indolente,
- peuvent comporter une diminution assez nette de la mobilité passive,
- à condition de permettre une vie normale et non entravée,
- par fatigue et douleurs qui ne doivent apparaitre qu'après une longue marche.

III/ Les résultats moyens :

- sont ceux au cours desquels l'amélioration est certaine (diminution marquée des douleurs, marche meilleure qu'avant l'intervention),
- mais où persistent cependant, une grande sensibilité à la fatigue, une claudication et une limitation nette de la mobilité passive.

IV/ Les résultats médiocres : comportent les cas où :

- la douleur est diminuée (et où par conséquent le malade s'estime spontanément amélioré)
- mais où la fonction de la hanche est médiocre, entravant l'activité et très réduite cliniquement avec la possibilité d'attitudes vicieuses.

V/ Enfin les résultats mauvais : comportent les échecs :

- soit qu'aucun changement n'ait été apporté par l'intervention (ce que BARCAT classait comme résultat nul)
- soit qu'une aggravation se soit produite depuis l'intervention.

Il importe de préciser que nous n'avons jamais mis en balance l'état du malade avant l'intervention : une hanche qui se présente mal devant le traitement et qui est très améliorée par ce dernier tout en restant diminuée fonctionnellement et encore douloureuse n'en est pas moins considérée comme un résultat médiocre au même titre que si elle avait avant l'intervention été le siège d'un minimum de signes.

A ce titre, la réponse des malades à la question qui leur était posée concernant l'amélioration qu'ils estimaient avoir ressentie n'a été mise en ligne de compte, que dans les cas défavorables afin de savoir si ce résultat devait être considéré comme médiocre ou mauvais. Jamais elle n'a été invoquée pour faire d'un résultat médiocre un résultat moyen ou bon.

Ayant ainsi défini la valeur que nous accordons aux termes employés, nous pouvons présenter l'appréciation globale des résultats obtenus dans nos 82 cas. Ils sont classés dans le tableau ci-joint . Les numéros rapportés dans les différentes colonnes ont trait aux observations qui peuvent être ainsi facilement consultées.

Si nous présentons ces résultats globaux comme l'ont fait les autres auteurs, en les divisant en deux parties :

- l'une comprenant les malades très améliorés ou guéris (résultats favorables),
- l'autre comprenant les malades n'ayant tiré au plus qu'un bénéfice minime ou ayant gardé leur infirmité,

Nous obtenons :

75,7 % de résultats favorables

24,3 % de résultats défavorables.

Comment se présente ce pourcentage par rapport à quelques autres publiés, soit dans le passé, soit actuellement ?

1°) Barcat dans sa thèse (1938) obtenait par ce même système 76% Il citait les cas publiés dans deux autres statistiques :

celle de LANCE en 1932 (61%)
celle de PASQUELI en 1935 (76%)

2°) Parmi les statistiques que nous avons consultées, signalons celles rapportées :

a) par MOUTON dans sa thèse (Paris,1945) qui, à première vue semble s'éloigner des résultats cités plus haut, en apportant 40% de bons résultats.
En fait, avec 20% de résultats moyens, s'il adopte la même classification, il obtient 60%, n' s'éloignant pas ainsi autant qu'il le proclame des conclusions optimistes de BARCAT

b) BOUBE dans sa thèse (Bordeaux,1935) apporte également 70% de résultats favorables.

c) Ce chiffre est partagé par TAVERNIER (70%)

d) Quant à Gunnar WIBERG il a publié deux statistiques :

- l'une en 1939 portant sur des malades opérés de 1931 à 1937 : elle comporte 75% de bons résultats
- l'autre en 1953 ayant trait à des malades opérés de 1938 à 1950 : elle donne 71% de la même catégorie.

Excellents	Bons	Moyens	Médiocres	Mauvais
1	5	2	3	7
4	22	10	8	17
6	24	11	12	28
9	37	13	25	34
14	39	18	49	43
15	45	19	52	47
16	51	29	55	75
20	53	30	66	76
21	61	40	67	82
23	65	57	77	
26		59	78	
27		68		
31		70		
32		71		
33		74		
35		79		
36				
38				
41				
42				
44				
46				
48				
50				
54				
56				
58				
60				
62				
63				
64				
69				
72				
73				
80				
81				
TOTAL: 36	10	16	11	9
POURCENTAGE : 43,8%	12,5%	19,5%	13,4%	10,9%

(----------) (----------)

75,7% 24,3%

En définitive, les deux chiffres extrêmes rapportés dans ces 9 statistiques sont de 60 et de 76% et il est à remarquer que 8 d'entre eux sont égaux ou supérieurs à 70%.

Il nous semble voir là, une constance autour de ce pourcentage d'autant plus remarquable qu'elle porte sur 9 statistiques faites à des périodes très diverses par des auteurs tous différents et sur des séries de malades d'une importance très variable de l'une à l'autre.

Mais de ces résultats globaux, ne peut se dégager qu'une impression favorable d'ensemble. Si l'on veut tirer enseignement utile, force est de les envisager en fonction de différents facteurs et nous nous proposons dans les chapitres suivants d'étudier l'incidence :

- de lâge du malade au moment de l'intervention
- du recul de cette dernière
- des différents facteurs étiologiques
- de l'importance des déformations anatomiques
- de la coxarthrose associée
- de la réussite technique de la butée enfin.

Une telle étude nous permettra de conclure sur :

- les indications valables de cette intervention,
- et sur les exigences techniques que requiert la butée ostéo-plastique pour agir avec le maximum d'efficacité

o
o o

INTERPRETATION DES RESULTATS EN FONCTION DE L'AGE DU MALADE AU MOMENT DE L'INTERVENTION

:-:

Les 82 malades qui font l'objet de ce travail sont essentiellement des adultes. Ils se répartissent comme suit en fonction de l'âge auquel ils ont été opérés :

- 12 avaient moins de 20 ans,
- 13 " entre 20 et 30 ans,
- 30 " entre 30 et 40 ans,
- 17 " entre 40 et 50 ans,
- 3 seulement au-delà de 50 ans.

Le simple énoncé de ces chiffres montre d'emblée qu'une importante proportion de malades réclame l'intervention entre 30 et 40 ans. Ce fait donne déjà une première idée de l'âge électif des manifestations fonctionnelles de la subluxation congénitale lorsqu'elle est passée inaperçue dans l'enfance.

Quelques enfants opérés jadis à Bretonneau, ou plus récemment en ville, ont été cependant compris. Ils sont au nombre de 5 ayant respectivement lors de l'intervention : 8,9 (2),121/2 et 13 ans. Tous les autres malades avaient plus de 15 ans; 7 d'entre eux avaient entre 15 et 20 ans.

Les résultats obtenus en fonction de l'âge ont rapportés sur le tableau et le graphique ci-joints. Nous avons tenu à les confronter pour avoir une idée à la fois globale et détaillée des résultats.

- Sur le tableau général, en effet, les résultats ont été interprétés de façon globale, comme dans le précédent chapitre, si bien qu'ils sont classés en deux catégories seulement :

(Résultats favorables comportant :	(excellents, (bons, (moyens.
(Résultats défavorables comportant :	(médiocres ((mauvais

- Sur le graphique, par contre, a été respectée l'exacte proportion de chaque espèce de résultats au sein d'une même catégorie.

AGE	Excell.	Bons	Moyens	Médiocre	Mauvais	TOTAL	Pourcentage
0 à 20	1 16 32 42 54 56 58 72 73	62 65	70			12	Favorables: 100% Défavorables: 0
20 à 30	4 9 14 27 33 35 38 44 60	5 51		77	76	13	Favorables : 84,7% Défavorables : 15,3%
30 à 40	15 20 23 26 31 36 48 63 64 69 80	22 39 45 53 61	2 10 11 13 59 71 74	8 66 67 78	47 75	30	Favorables : 80% Défavorables: 20%
40 à 50	6 21 30 50 81	24 37	19 57 68	3 12 25 49 52	7 28	17	Favorables : 59,9% Défavorables: 41,1%
+ de 50			40		17 34	3	Favorables : 33,3% Défavorables: 66,6%

Un simple coup d'oeil suffit à en tirer les conclusions qui s'imposent :

1°) D'une façon générale :

a/ Avant 20 ans, on ne compte que des succès :

- 100% des cas ont été favorables,
- aucun échec à déplorer.

Cette constatation n'a rien de nouveau ; elle a été affirmée à plusieurs reprises par de nombreux auteurs tels que LANCE, le Pr.MATHIEU,MASSART,TRILLAT, etc...G.WIBERG en 1953, pour la même catégorie de malades donnait 96,1% de bons résultats contre 3,9% de résultats nuls.

Nous voudrions à ce sujet faire une paranthèse. Notre travail s'adresse en effet essentiellement aux subluxations congénitales traitées chez l'adulte. Les indications thérapeutiques et la technique employée chez l'enfant ne sont pas notre affaire. Jusqu'à quel âge, et dans quels cas faut-il se contenter d'un traitement orthopédique ? quelles sont les indications de la dérotation simple, de la réduction sanglante combinée ou non à un abaissement du toit ? Que reste-t-il de l'opération de ZAHRADNICECK associée ou non à une réduction sanglante ? Nous ne saurions prendre parti dans ces problèmes complexes qui sortent de notre sujet.

Mais nous sommes en droit de nous demander si la butée ostéo-plastique mérite le dédain dont elle fut entourée par quelques chirurgiens spécialistes en orthopédie infantile. "Cela ne doit pas empêcher de condamner par "principe le toit artificiel, en tant que méthode de "traitement des subluxations. A nos yeux, c'est un pro-"cédé purement palliatif d'indication exceptionnelle.On "n'y aura recours que lorsque l'état de l'articulation "ne permet pas de recourir à une méthode plus logique "et plus complète ". (LEVEUF et BERTRAND, Luxations et Subluxations congénitales de la hanche. Doin et Cie, 1946, page 211 -)

"Même dans ces cas, la butée laisse subsister une "articulation médiocre" (BERTRAND et GUIAS).

Puisque dans notre statistique nous possédons 4 observations de butée pratiquée chez des enfants, il nous paraît indiqué d'en rapporter ici un bref résumé qui ne semble pas tout à fait en faveur d'une appréciation aussi sévère.

- Observation n°1 -

ROM...Paulette, 9 ans.

Hospitalisée en Mars 1929

- pas de renseignement clinique,
- une série de clichés dont 1 cliché pré-opératoire qui montre :
  - à gauche, une hanche normale,
  - à droite, une subluxation haute congénitale.
    - Le cotyle est presque entièrement déshabité
    - le cintre légèrement rompu
    - la tête est au contact par son extrémité inférieure, du bord supérieur du cotyle.

Il s'agit d'une subluxation haute et non d'une luxation basse car la tête est volumineuse, et elle garde un contact indubitable avec la partie haute du cotyle.

On pratique une reposition sanglante associée à une butée ostéoplastique.

Une série de clichés post-opératoires sous plâtre en abduction progressivement réduite montre seulement une réintroduction satisfaisante de la tête dans le cotyle.

Le dernier cliché, pris après ablation du plâtre, montre la butée dont on peut difficilement juger la valeur, en raison d'une ostéoprose diffuse et de l'ancienneté du cliché.

Réponse au questionnaire en février 1954 soit 25 ans plus tard:

La malade mariée, est mère de 2 enfants.
Ne souffre jamais
Parcourt facilement 10kms.
Ne s'est jamais aidée de canne
Répond parfaitement à toutes les questions posées.

Résultat excellent.

- Observation n°54 -

DROC...Josette, 8 ans.

Butée ostéoplastique pour subluxation congénitale gauche, pratiquée en ville par M.PADOVANI, le 15 sept. 1951.

Réponse au questionnaire en février 1954 : réponse favorable à toutes les questions : aucune douleur, vie absolument normale.

Résultat excellent.

- Observation n°58 -

PUJ... Renée, 12 ans 1/2.

Hospitalisée le 10 Mars 1926.

- A 2 ans réduction et plâtre dans les positions classiques, pendant 6 mois 1/2 pour luxation haute bilatérale
- Va bien jusqu'en 1925, marche normale.
- en 1925, brusquement, pendant la marche apparition d'une douleur vive,la marche devient impossible, un repos au lit est prescrit; au lever : claudication, marche douloureuse,impossibilité de parcourir plus de 500 mètres.

Examen radiologique :

- côté droit normal,
- côté gauche subluxation haute avec tête très antéversée au contact du bord supérieur du cotyle,cintre largement rompu.

Intervention le 23 mars 1926 : Incision de Smith-Petersen, réduction complète vérifiée, mise en place d'un greffon dans une cavité pratiquée à la partie supérieure du cotyle.

Une série de clichés de contrôle sous plâtre en abduction progressivement réduite.

1 cliché après ablation du plâtre montrant la butée.

Réponse au questionnaire en février 1954 :

- s'est mariée, a eu 2 enfants : accouchements normaux n'ayant jamais entrainés aucune aggravation
- ne souffre jamais
- présente une très légère claudication
- parcourt de nombreux km. sans fatigue
- n'éprouve aucun trouble

Résultat excellent.

- Observation n°72 -

CHEM... Mireille, 9 ans

Consulte M.PADOVANI le 21/6/1947

Luxation congénitale bilatérale réduite à l'âge de 2 ans
Actuellement subluxation bilatérale résiduelle.

Intervention le 1/7/1947 : butée droite. Suites troublées par une très légère suppuration locale cédant facilement à la pénicilline.

Le 6/9/1947 : butée gauche. Suites simples.

Réponse au questionnaire en février 1954 :

- ne souffre jamais
- excellente réponse à toutes les questions sauf une claudication gauche minime

Résultat excellent.

- Observation n°73 -

SERV...Claude,13 ans

Hospitalisée à Foch le 8/10/1951

Luxation congénitale de la hanche droite traitée orthopédiquement à 18 mois.

Réapparition récente de douleurs à la fatigue, cédant au repos Boiterie à la marche.

Radiologiquement :

Hanche droite :

- cotyle très dysplasique, CE = 0
- tête déformée, grosse antéversion
- subluxation traduite par une rupture légère du cintre cervico-obturateur

Hanche droite :

dysplasie isolée sans subluxation

Intervention le 11/10/1951 : butée droite. Suites simples. Cliché de contrôle : bonne butée

Revue en février 1954 : aucun trouble ni douleurs,ni claudication. Exécute promptement et parfaitement toutes les manoeuvres

Mobilité	F	E	Abd.	Add.	R.E.	R.I.
	100	10	45	30	40	40

Radiologiquement : excellente butée, très bien moulée sur la tête.Aucune modification par ailleurs. Résultat excellent

b/ Entre 20 et 40 ans, il apparaît que les résultats demeurent en majeure partie favorables :

84,7% de 20 à 30 ans
80% de 30 à 40 ans

c/ de 40 à 50 ans, la proportion de succès diminue nettement puisqu'elle passe brusquement de 80 à 59,9%.Elle reste cependant encore la majorité.

d/ Pour s'effondrer brusquement à 33% au-delà de la cinquantaine.

Une telle courbe correspond parfaitement aux notions classiques.

Elle indique en somme, que si le succès peut être prévu dans une importante proportion de cas jusqu'à 40 ans, il devient très aléatoire jusqu'à 50 ans. De 40 à 50 ans est une période de transition où on n'escomptera pas tout à fait 3 succès pour 2 échecs.

Encore faut-il connaître la qualité du succès et l'importance de l'échec, et c'est ici qu'il convient de consulter :

) Les résultats détaillés fournis par le graphique :

Nous renvoyons le lecteur à ce dernier pour y consulter le proportion des succès suivant leur qualité entre 20 et 50 ans.

Mais il est frappant de regarder les deux extrémités de cette échelle des âges :

a) Avant 20 ans, non seulement nous /avons/ 100% de succès, mais 75,1% sont des résultats excellents.

b) Après 50 ans, non seulement la proportion est sévère mais :

- les résultats considérés comme des succès sont tous des résultats moyens,
- les échecs sont tous des résultats mauvais (ou nuls)ne comportant pas même l'atténuation d'un résultat médiocre.

Une telle constatation ne sera pas sans inciter à la plus grande prudence dans les indications thérapeutiques, passée la cinquantaine.

Reste à savoir quelle est l'influence réelle de l'âge dans cette proportion décroissante de succès :

La question à vrai dire, nous paraît de peu d'intérêt, car il est bien évident que l'élément essentiel de la gravité

réside dans la coxarthrose. Les 9 malades au-delà de 40 ans qui ont eu des résultats défavorables étaient tous atteints d'une importante coxarthrose. Il nous paraît artificiel de se demander si en l'absence de cette complication, l'âge en tant que tel possède une influence néfaste, car nous n'avons jamais observé de malade dépassant la cinquantaine sans que cette complication soit d'ores et déjà, et depuis longtemps apparue.

3°) L'examen des dossiers des malades en fonction de leur âge nous a enfin conduit à rechercher deux points particuliers :

- d'une part : à quel âge apparaissent en moyenne, les manifestations fonctionnelles qui mènent les malades à consulter,
- d'autre part : quelle est la moyenne du temps perdu avant le premier examen médical compétent ?

Ces deux questions n'ont pu évidemment être étudiées que sur des malades présentant une subluxation congénitale primitive. Parmi les 57 malades de cette catégorie : 38 avaient fourni des renseignements cliniques suffisamment complets (y compris l'enfance) pour être retenus.

En définitive, à la première question, il peut être répondu de la façon suivante :

a) en premier lieu, 10 malades, soit 26% avaient présenté un épisode transitoire de douleurs et de boiterie au cours de l'enfance. Cet épisode semble se situer avec une assez grande constance aux alentours de la 12ème année. Il est transitoire et le malade reste ensuite de nombreuses années sans présenter aucun signe anormal.

b) les autres malades, au nombre de 28, soit 74% n'ont souffert qu'à l'âge adulte :

- le plus jeune avait 16 ans lors des premiers troubles,
- le plus vieux n'a été géné qu'à 46 ans
- l'âge moyen se situe aux alentours de la 33è année.

Quant au temps perdu recherché sur les mêmes 38 malades il s'est révélé très variable :

- 4 seulement ont consulté précocement (qq.mois après les premiers troubles)
- 34 ont attendu des laps de temps très variables, mais dépassant l'année
- la moyenne générale donne un temps perdu de 6ans1/2 ce qui est évidemment considérable et permet souvent l'apparition d'une coxarthrose qui rend, nous le verrons, plus aléatoires les résultats de la thérapeutique.

.....

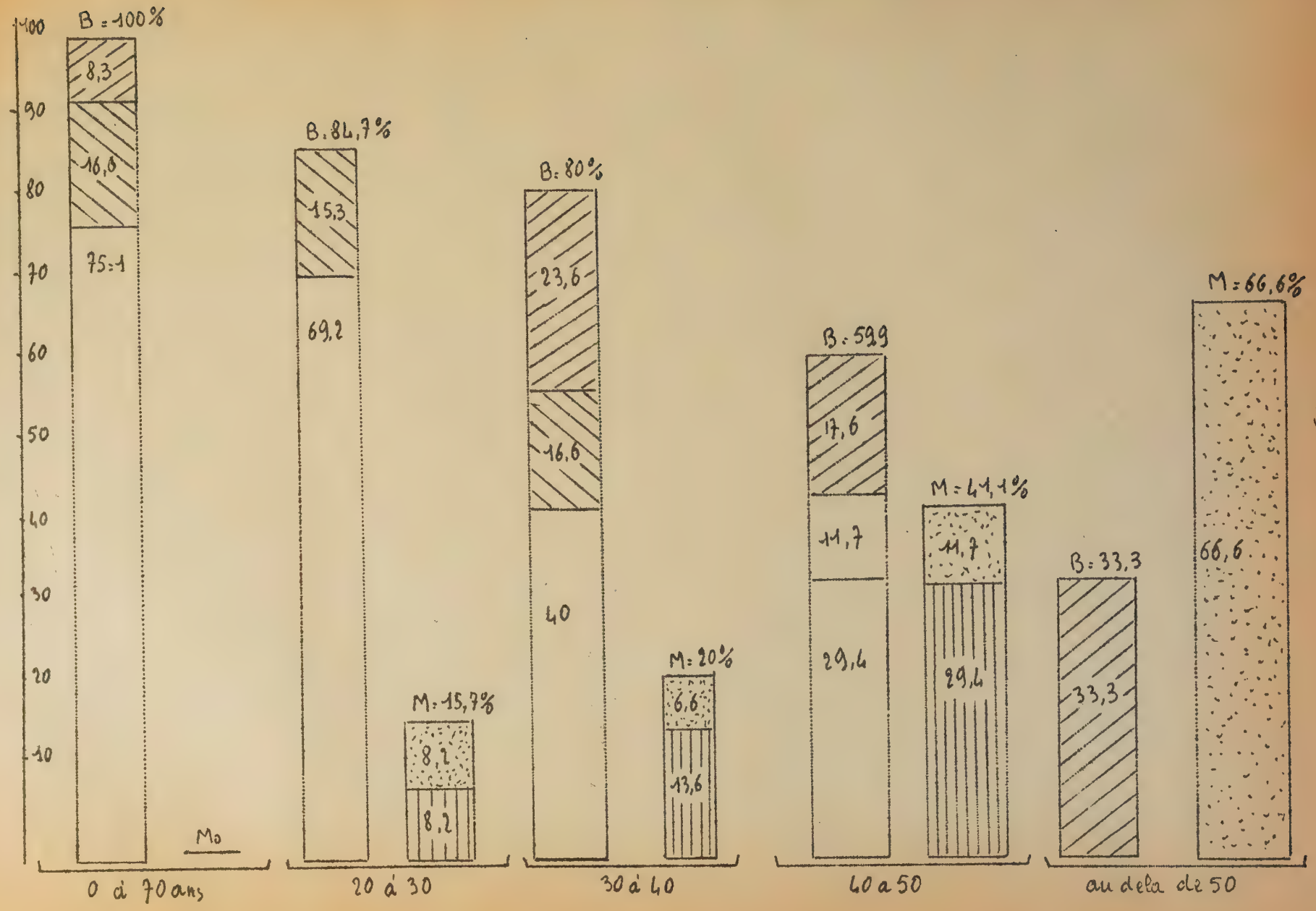
100
90
80
70
60
50
40
30
20
10
B = 100%
8,3
16,6
75,1
Mo
0 à 70 ans
B. 84,7%
15,3
69,2
M: 15,7%
8,2
8,2
20 à 30
B: 80%
23,6
16,6
40
M: 20%
6,6
13,6
30 à 40
B. 59,9
17,6
11,7
29,4
M = 41,1%
11,7
29,4
40 a 50
B = 33,3
33,3
M = 66,6%
66,6
au dela de 50

RESULTATS EN FONCTION DU TEMPS ECOULE DEPUIS L'INTERVENTION

C'est à notre avis, l'un des points les plus importants de cette étude et ce, à plusieurs titres.

D'abord parce que nous ne pensons pas qu'on ait fréquemment remporté des résultats comptant un recul supérieur à 10 ou 15 ans.

D'autre part, en raison de l'intérêt primordial qui s'attache à ces reculs éloignés.

La butée ostéo-plastique a eu, comme toute méthode, partisans et détracteurs. Bien des choses ont été avancées quant à ses succès initiaux - comme à ses déboires - Mais est-elle susceptible de fournir des succès durables ? N'est-elle pas en mesure d'apporter beaucoup de bons résultats transitoires qui, avec le temps, ne seront en définitive que des résultats médiocres ?

- Quelle est la proportion de ces cas défavorablement influencés par le recul du temps ?
- A quelle catégorie de malades s'adresse-t-elle ?

Telle est la double question que nous allons nous efforcer de résoudre dans le présent chapitre.

Nous avons classé en fonction du temps écoulé, les résultats obtenus chez nos 82 malades. Ils sont répartis par tranches de 5 années dans le tableau ci-contre et dans le graphique qui lui est annexé. Mais l'interprétation des chiffres est souvent chose délicate. Autant elle peut être simple et concluante sur un tableau général associant pêle-mêle bons et mauvais cas selon une proportion que justifie le grand nombre de ces cas, autant elle nous pose ici quelques problèmes et requiert des nuances.

A ce titre, un simple coup d'oeil sur notre tableau nous incite à le scinder en deux parties :

1°) La première comprend les malades opérés depuis une période allant de 1 à 15 ans. Les résultats qu'elle comporte nous paraissent devoir être considérés comme valables pour deux raisons :

   a) d'abord parce que les proportions retrouvées dans les trois tranches de 5 années qui la composent sont assez comparables entre elles et à la proportion globale rapportée plus haut. Quels sont ces pourcentages ?

73,3% de résultats favorables dans les 5 premières années,

81,8% dans les 10 premières années,

77,2% dans les 15 " " " ".

Si l'on s'en tient à ces chiffres, il faut remarquer que le pourcentage le plus faible a trait aux cas les plus récents. Les cas les plus anciens lui semblent supérieurs en résultats favorables ; sans vouloir prétendre que ce recul est très considérable, on admettra pourtant qu'un recul de 10 à 15 ans constitue déjà un élément fort appréciable d'éloignement. Mais peut-on accepter ces chiffres comme tels ?

b) Il nous semble que oui : bien sur, il ne s'agit pas dans chaque catégorie d'un nombre très considérable de malades, mais néanmoins :

la série la plus faible en comprend 15,
la plus importante 33.

On peut en gros admettre que bons et mauvais cas s'y mêlent avec une répartition assez comparable et se rapprochent de la réalité. De fait, les bons cas et les cas présentant au départ une coxarthrose y sont également assez répartis ; et ce n'est pas un ou deux cas de plus d'une catégorie ou de l'autre qui peut fausser du tout au tout le pourcentage rapporté.

<u>Conclusion</u> :

1/ Ces résultats semblent indiquer avec assez de vérité l'influence du facteur "temps écoulé" qui ne paraît pas faussé par d'autres incidences;

2/ Ils nous donnent une proportion de succès et d'échecs grossièrement comparable entre 1 et 15 ans après l'intervention.

3/ Donc, le temps écoulé n'a pas ici d'influence néfaste.

2°) L'interprétation des 3 autres séries allant au total de 15 à 28 ans, nous paraît, par contre, d'interprétation beaucoup plus difficile si l'on veut lui garder quelque valeur.

a) C'est ainsi que nous ne saurions tirer argument des 100% de succès fourni par le cas unique "au-delà de 25 ans". Un cas n'est pas un élément statistique.

S'il avait été mauvais, les 100% de succès seraient devenus 100% d'echecs et la deuxième proposition aurait été aussi injuste que la première. Disons seulement que ce cas existe... ce qui au départ n'était pas évident.

Conclusion :

Il existe des cas où l'état de l'opéré se maintient excellent au-delà de 25 ans après l'intervention. Mais nous ne pouvons pas en donner un pourcentage valable.

b) Reste entre 15 et 25 ans deux séries de malades :
Que comportent-elles ?

Cinq cas de 15 à 20 ans donnant 20% seulement de succès : la courbe semble donc brusquement s'effondrer après 15 ans.

Mais les 6 cas datant de 20 à 25 ans donnent brusquement une proportion de succès de 83%, la meilleure du tableau ! et cependant leur ancienneté est supérieure à la précédente.

Comment expliquer cette apparente incohérence ? par le petit nombre de malades en question : un pourcentage portant sur 5 ou 6 cas est évidemment très influençable par les hasards de la répartition : 1 échec ou 1 succès de plus ou de moins, fausse complètement les résultats dans un sens ou dans l'autre.

C'est pourquoi, avant d'imputer à l'influence néfaste du temps les 20% de résultats favorables, comme avant de tirer argument des 83% pour la pérennité des succès de la butée, nous avons pensé qu'il convenait de s'orienter différemment et d'étudier séparément deux catégories de malades :

1.- Ceux qui étaient au départ de bons cas, comportant une subluxation non compliquée, et ne présentant pas, en particulier, une importante coxarthrose. Nous en avons 4 (observations 1,4,5 et 6)

Tous ont bénéficié d'un résultat favorable et ce résultat s'est maintenu tel, plus de 15 ans (observation 6) et plus de 20 ans (observations 1,4 et 5)

Pas un seul n'a donné lieu à un échec immédiat ou secondaire.

En aucun cas, le temps écoulé n'a présenté pour cette catégorie de malades, une influence nocive.

2.- Ceux qui étaient au départ de mauvais cas (ils sont 7) comportent 3 catégories de malades :

- certains ont néanmoins été des succès thérapeutiques qui se sont maintenus malgré l'éloignement de l'intervention : nous en avons 2 (observations 2 et 74) qui représentent une proportion de 28,5%

  Conclusion : 28,5% de cas compliqués au départ, bénéficient après butée, d'un succès qui peut être considéré comme définitif.

- Certains ont été des échecs qui ne sont pas imputables au temps : nous en avons 2 (observations 7 et 75) que nous analyserons immédiatement.

- Observation n°7 -

NORM...Marguerite, 43 ans.

Hospitalisée le 13 mai 1936.

A toujours boité depuis le début de la marche. Cette boiterie apparaissait à la fatigue. Elle ne s'est accompagnée d'aucune douleur jusqu'à l'âge de 38 ans.

A l'examen, lors de l'hospitalisation, le membre inférieur droit apparait raccourci de 1,5cm. et en attitude vicieuse,(rotation externe et abd. légère)

Le cliché pré-opératoire montre :

- à droite : une subluxation importante avec coxarthrose:
  - -CE négatif à 25°
  - -Angle d'obliquité du cotyle : 35°
  - -Large rupture du cintre cervico-obturateur
  - -Verticalisation marquée du col avec trabéculation verticale rejoignant le bord interne de la diaphyse

Il existe en outre des stigmates évidents de coxarthrose:

- -Double-fond cotyloïdien
- -Pincement apical marqué
- -Ostéophytose inférieure en goutte

- à gauche : cotyle dysplasique sans subluxation :
  - -Angle CE = 13
  - -Angle d'obliquité du toit = 15
  - -Pas de déplacement de la tête en haut ni en dehors

Signes d'arthrose à son extrème début :

- -Pas de pincement apical, mais petite ostéophyte péri-foveale

Intervention le 18 mai 1936 : butée droite

Cliché de contrôle du 19 juin, montrant une butée bien placée mais qui s'est fracturée à sa base.

Réponse au questionnaire en février 1954. Apprend :

- que les douleurs sont permanentes
- la fonction très minime, selon les tests du questionnaire (la malade ne peut parcourir plus de 200m.
- l'intervention n'a jamais entrainé aucune amélioration

Les clichés que nous avons consulté dans le service du

Pr. de SEZE montrent actuellement une coxarthrose bilatérale très évoluée.

Résultat mauvais.

Conclusion :

- mauvais cas au départ,
- double faute thérapeutique : pas de butée gauche, fracture de l'implantation de la butée droite,
- le mauvais résultat a été immédiat.

- Observation n°75 -

Elle sera détaillée dans un autre chapitre. Disons seulement qu'il s'agissait d'un résultat moyen après butée et qu'une arthroplastie acrylique a été secondairement pratiquée dans le but de l'améliorer : de là date un échec total.

Conclusion :

Dans aucune de ces deux observations, le facteur temps ne peut être incriminé. Ces deux cas représentent également 28,5% de notre courte statistique.

.....

Certains cas ont par contre été des succès initiaux et des échecs secondaires. Eux seuls sont imputables au recul du temps. Ils sont trois que nous reproduisons immédiatement.

- Observation n°3 -

LEBL... Jeanne, 45 ans.

Hospitalisée le 20 juin 1932, pour Gonalgie et douleurs de la hanche gauche. A marché normalement à 11 mois. N'a jamais souffert ni boité. En 1930, gonalgie gauche mise sur le compte de rhumatismes A.A. semblant en fait, la première manifestation de la subluxation. En 1931, gonalgie le soir à la fatigue et parfois la nuit empêchant le sommeil, et début de claudication gauche. Depuis 6 mois, crises fréquentes de contractures et douleurs gauches presque permanentes.

A l'examen : claudication gauche, limitation de ce côté de la flexion et de l'abduction. Pas de raccourcissement apparent.

Radiologiquement : à droite : très minime subluxation
obliquité marquée du bord supérieur du cotyle
verticalisation du col
légère rupture du cintre
pas de signe d'arthrose.

à gauche : lésions très voisines, mais pincement apical marqué

Intervention le 24 février 1932 : butée gauche

Cliché de contrôle : excellente butée

Sort le 30 juillet

Hospitalisée à nouveau le 20 février 1933.

Du côté gauche : buté depuis 1 an, disparition complète des douleurs.
Du côté droit : apparition récente de douleurs

Intervention le 27 février 1933 : butée droite

Cliché de contrôle : butée bonne dans l'ensemble mais implantée trop haut, donnant cependant, grâce à son obliquité un appui qui siège surtout au niveau de son extrémité distale.

Revue en 1946.

A droite : la butée s'est bien moulée, l'espace existant entre la tête et la base de la butée s'est comblé mais apparition de ce côté d'une arthrose qui est cependant infiniment moins marquée que :

A gauche : où la coxarthrose a fait des progrès considérables avec disparition complète de l'interligne et très importante ostéophytose.

Réintervention de ce côté le 23 janvier 1946 : résection arthroplastique du col

Réponse au questionnaire accompagnée d'une lettre en février 1954. On apprend que :

- A gauche, depuis la résection, disparition entière des douleurs et mobilité entièrement satisfaisante
- A droite, par contre, réapparition des douleurs depuis 1946. Douleurs presque permanentes, entravant presque complètement l'activité.

Le malade a consulté M.le Pr. MATHIEU pour réclamer une résection arthroplastique de ce côté devant l'entière satisfaction que lui avait donnée cette intervention du côté gauche. Cette intervention lui fut refusée vu son âge et son état général déficient.

Conclusion :

1) La résection arthroplastique a donné un résultat excellent qui se maintient depuis 8 ans
2) Du côté droit, la butée a entrainé une amélioration complète qui a duré 13 ans.

Le résultat actuel est classé comme résultat médiocre.

- Observation n°8 -

VERG... Urbaine , 35 ans.

Hospitalisée le 29 janvier 1937.

Rien dans l'enfance
A commencé à souffrir à l'âge de 28 ans, le début des douleurs ayant été déclanché par un deuxième accouchement.

A l'examen : limitation nette de l'abduction et de la rotation interne de chaque côté.

Radiographie pré-opératoire : à gauche : subluxation et coxarthrose : cotyle très insuffisant,
cintre cervico-obturateur largement rompu l.t.d.
grosse antéversion de la tête
col vertical
double fond cotyloïdien et seuil
disparition complète du cartilage en haut
ostéophytode inférieure en voûte
ostéoporose diffuse cervico-céphalique
géodes multiples

à droite : lésions à peu près similaires, au moins aussi importantes que de l'autre côté

Il s'agit d'une coxarthrose très importante développée sur subluxation congénitale bilatérale.

Intervention le 11 février 1937 (butée à droite) et le 27 février 1937 (butée gauche)

Clichés post-opératoires : excellente butée droite ; butée gauche bonne dans l'ensemble, encore que moins bien orientée

Suites normales. Sort le 10 avril 1937

Revue le 8 juin 1944.Réapparition des douleurs après une accalmie complète de 7 ans dont on est un peu stupéfait étant donné l'importance des lésions au début.

Réponse au questionnaire (février 1954) : souffre principalement le jour ; doit marcher avec une canne ; ne peut parcourir que de courtes distances ; activité très entravée par les douleurs Répond défavorablement aux différentes questions tout en se déclarant pourtant améliorée.

Résultat médiocre après une accalmie complète de 7 ans.

- Observation n°76 -

BELL... Marie, 29 ans

Hospitalisée à Cochin le 16 mai 1935. Luxation haute droite. Subluxation gauche

Apparition des douleurs à 24 ans. Celles-ci sont devenues intolérables depuis 3 mois.Il s'agit de douleurs au niveau des hanches et de gonalgie bilatérale permanente.

Cliniquement :

A droite : raccourcissement de 4cm.
A gauche : limitation douloureuse de la flexion et de l'abduction

Radiologiquement :

A droite : luxation haute
A gauche : subluxation typique avec rupture du cintre
grosse coxarthrose avec disparition presque complète de l'interligne.
ostéophytose inférieure
géodes céphaliques

Interventions :

A gauche : butée le 23/5/1935 et ostéotomie de dérotation le 1/7/1935

Cliché de contrôle : excellente butée

A droite : butée haute le 7/2/1938

Revue à Cochin à la consultation du Pr. Merle d'Aubigné le 24/4/1952 où l'on note que :

- ne souffre absolument plus, peut faire une marche prolongée avec une canne,
- mobilité limitée à droite,
- hanche gauche évoluant vers l'ankylose

Réponse au questionnaire : (février 1954)

- réapparition des douleurs qui sont permanentes
- grosse limitation de l'activité
- réponse défavorable à toutes les questions

Résultat mauvais après une amélioration de 17 ans.

AU TOTAL : Ces échecs en fonction de l'éloignement de l'intervention représentent : 42,8% des mauvais cas, 25% au total des cas rapportés au-delà de 15 ans.

Années	Recul	Excellents	Bons	Moyens	Médiocres	Mauvais	Total	%
1926 à 1928	de 25 à 28 ans	58					1	100%
1929 à 1933	25 ans 20à25ans	1 4	5	2 74	3		6	83,3
1934 à 1938	20 ans 15à20a.	6			8	7 75 76	5	20%
1939 à 1943	15 ans 10à15a.	9 14 15 16 20 60 62 63 64	61 65	10 11 13 19 59 18	66 67 77	12 17	22	77,2
1944 à 1948	10 ans 5 à 10a.	21 23 26 27 32 33 35 36 38 41 42 69 72 80 81	22 24 37 39	29 30 31 40 68 70 71 79	25 78	28 34 43 82	33	81,8
1949 à 1953	5 ans	44 46 48 50 54 56 79	45 51 53	57	49 52 55	47	15	73,3

100
90
80
70
60
50
40
30
20
10
100%
33,3%
16%
33,3%
16,6%
60%
20%
20%
27,2%
9%
40,2%
9%
16,6%
21,2%
17,1%
45,4%
19,1%
4,6%
6,6%
20%
6,6%
20%
66,6%
28 ans
20 a 25 ans
15 a 20 ans
10 a 15 ans
5 a 10 ans
1 a 5 ans

- C O N C L U S I O N -

De nombreux détracteurs de la butée, tout en lui reconnaissant quelques succès initiaux ,prétendent que les résultats favorables ne tiennent pas et que tôt ou tard on devra intervenir par un autre procédé. Que répondent les chiffres de notre statistique ?

1) Que dans 75% des cas le résultat peut être jugé d'emblée. Soit qu'il s'agisse d'un échec immédiat, soit qu'il s'agisse d'un succès initial portant sur un bon cas dans 100% des cas ce succès se maintiendra définitivement, pas un seul de nos échecs tardifs n'était au départ un bon cas.

2) Que dans 25% des cas, le temps influencera défavorablement l'évolution en sachant qu'il s'agira toujours de cas compliqués au départ.

o
o o

INFLUENCE DES FACTEURS ETIOLOGIQUES

Les observations rapportées à la fin de ce travail ont été réparties en 3 catégories qui ont trait à certains facteurs étiologiques. Ce faisant, nous n'avons fait que conserver un mode de classification déjà ancien car il nous paraît justifié. Il comporte 3 groupes de malades :

1°) Les subluxations dites primitives, c'est à dire celles qui ne succèdent pas à une luxation antérieurement réduite, ce sont les vraies subluxations congénitales. Précisons que ce groupe englobe toutes les subluxations de ce type quel que soit l'âge auquel elles aient entrainé les premières manifestations cliniques.

2°) Les subluxations dites résiduelles ou secondaires ; il s'agit de malades, qui ont, à l'origine présenté une luxation congénitale . Cette dernière, réduite orthopédiquement ou chirurgicalement, n'a pas été guérie ; elle a laissé subsister une subluxation qui lui a succédé et qui évolue alors en tant que telle.

3°) Enfin, nous mettons à part les subluxations associées à une luxation haute du côté opposé, en raison de l'importance du déséquilibre mécanique engendré par cette association qui doit logiquement compromettre en partie le succès de la butée.

Nous avons rapporté sur le tableau ci-contre, les résultats obtenus chez nos malades en raison de ces facteurs. Nous pouvons en tirer plusieurs ordres de renseignements :

A:/ Tout d'abord, une constatation, la fréquence relative de ces états. Nous avons :

57	malades atteints de subluxation	primitive
16	" " " " " " "	résiduelle
9	" " " " " " "	associée.

soit une proportion respective de 69,5 - 19,5 - et 10,9%.

B:/ Quelle est l'influence de ces états respectifs sur les résultats de la butée ? Nous l'envisageons successivement d'une façon globale puis détaillée en fonction de la qualité des résultats.

a) D'une façon globale :

- Les résultats obtenus chez les 69,5% de nos malades que représente la catégorie des subluxations primitives sont les suivants :

52,5% de résultats favorables
17% de résultats défavorables

Donc importante proportion de succès.

- Parmi les 19,5% que concernent les subluxations résiduelles, nous obtenons :

  17% de résultats favorables
  2,5% de résultats défavorables

- Enfin, les 10,9% ayant une subluxation associée à une luxation ont obtenu :

  4,7% de résultats favorables
  6,2% de résultats défavorables

Conclusion :

Les deux premières séries bénéficient d'une grosse majorité de succès.La dernière, par contre, se présente infiniment plus mal devant la thérapeutique : une luxation associée à une subluxation est un élément de gravité certain au point de vue pronostic.

b) Quelle est la quantité des succès enregistrés dans chacune de ces catégories ?

Nous l'avons calculée en exprimant en pourcentages le nombre des résultats excellents par rapport aux résultats favorables.

- Dans les subluxations primitives : 62,7% des résultats favorables sont des résultats excellents.
- Dans les subluxations résiduelles : 57,2% des résultats favorables sont excellents.
- Dans les subluxations associées, 22,2% seulement ont droit à ce qualificatif

CONCLUSION :

1:) Dans les deux premières catégories, la qualité des résultats favorables est supérieure dans le cas de subluxation primitive.

2:) En ce qui concerne la troisième, non seulement le pourcentage global de succès est très inférieur, mais encore la qualité du succès obtenu est infiniment moins élevé que dans les deux autres.Une telle proportion n'est pas pour nous surprendre : elle est due en grande partie au jeu très anormal de la hanche,conditionné par l'adduction permanente

qu'entraine la bascule du bassin du côté luxé (LANCE). L'appui défavorable de la tête et sa tendance à l'éjection du cotyle continue donc à se produire malgré la butée. Ainsi, pour les éléments d'appréciation pronostique, faut-il ajouter aux faits déjà cités, l'association d'une luxation haute du côté opposé à la subluxation, la qualité de subluxation primitive, au contraire, sera comptée comme un élément favorable en ce qui concerne la qualité du succès escompté.

o°o

	Excellents	Bons	Moyens	Médiocres	Mauvais
Sub.Primitives : Total : 57 % = 69,5 Fav. = 52,5 Défav. = 17,0 Excellents parmi les favorables : 62,7 %	1 4 6 9 14 15 16 18 20 21 23 26 27 31 32 33 35 36 38 41 42 44 46 48 50 54 56	5 22 24 37 39 45 51 53	2 11 13 19 29 30 40 57	3 8 10 12 29 49 52 55	7 17 28 34 43 47
ub.Résiduelles : otal : 16 % = 19,5 Fav. = 17% Défav. = 2,5% xc.parmi les Fav = 57,2%	58 60 62 63 64 69 72 73	61 65	59 68 70 71	66 67	
ub.Associées : otal : 9 % = 10,9 av. =4,7% efav. = 6,2% xc.parmi fav. = 22,2	80 81	61 65	74 79	77 78	75 76 82

RESULTATS OBTENUS EN FONCTION DE L'IMPORTANCE DE LA SUBLUXATION

:-:

Le degré de la subluxation a-t-il une influence quelconque sur le résultat de la butée ostéoplastique ?

Il importe avant de tenter une réponse, de savoir comment interpréter le degré de déformation anatomique. Nous eussions aimé étudier ce problème en fonction de divers désordres tels que coxa valga, degré d'antéversion de la tête ou du cotyle, etc Mais nous avons dit plus haut que nous étions dans l'impossibilité d'apprécier ces éléments avec certitude.

C'est pourquoi, voulant démarrer sur des bases à la fois solides et d'intérêt pratique, nous avons décidé de grouper nos malades en 3 catégories :

- Ceux qui présentent une dysplasie simple; nous ne reviendrons pas sur les éléments d'un tel diagnostic. Rappelons seulement qu'il n'existe pas, dans ces cas, de rupture du cintre cervico-obturateur.

- Ceux qui présentent une subluxation dite basse, que nous avons arbitrairement considérés d'après l'aspect radiologique : nous avons réservé ce qualificatif à tous les malades dont la rupture du cintre cervico-obturateur était inférieur à 1td.

- Les subluxations dites hautes comportent les malades qui présentent, au contraire, une rupture du cintre cervico-obturateur égale ou supérieure à 1td.

- Force nous a été, enfin, à notre regret, de devoir consigner une 4è catégorie de malades : ceux dont il nous était impossible d'apprécier exactement le degré de rupture. Ils sont classés sous le vocable de subluxation imprécisée.

Les résultats obtenus en fonction de ces considérations sont consignés dans le tableau ci-joint qui nous fournit un certain nombre de renseignements.

1°) La proportion relative de ces cas :

Les subluxations hautes, sont au nombre de 37 représentant 45,1% de l'ensemble.

Les subluxations basses, au contraire, au nombre de 22, soit 26,8%

Nous ne comptons que 6 dysplasies, soit 7,3%

Enfin, 17 malades, soit 20,7% n'ont pu être classés avec certitude.

2°) Le pourcentage global et la qualité des résultats obtenus par la butée ostéoplastique.

a) Il faut mettre à part les dysplasies. Nous constatons, en effet, que dans ces cas :

Il existe 100% de succès,
et que parmi ceux-ci, 66% sont des résultats excellents.

Conclusion : de façon générale, comme en qualité, la dysplasie simple est un élément extrêmement favorable de succès

b) Existe-t-il une différence nette entre les résultats fournis par les subluxations hautes et les subluxations basses ?

On ne manque pas d'être étonné quelque peu par la discordance des résultats obtenus. En effet :

D'une façon globale :

72,9% des subluxations hautes ont donné des succès
68,1% seulement des subluxations basses ont droit à ce qualificatif

Par contre, en fonction de la qualité,

40,5% des butées pour subluxation haute ont entrainé un résultat excellent
50% des subluxations basses butées ont fourni cette même qualité.

Donc la proportion de succès est plus élevée dans notre statistique, en ce qui concerne les subluxations hautes. Par contre, la qualité du succès est supérieure dans les subluxations basses.

Nous ne pouvons fournir d'explication valable de ces faits. Force nous est de nous en tenir aux chiffres qui nous ont néanmoins démontré dans l'ensemble que du point de vue pronostique :

- les dysplasies sont très supérieures aux subluxations vraies,
- l'importance de la subluxation n'est pas un élément défavorable, sauf en ce qui concerne la qualité du succès obtenu.

o
o o

	Excellents	Bons	Moyens	Médiocres	Mauvais
SUBLUXATIONS HAUTES. Total : 37 (45,1%) Excellents : 40,5% R.F. = 72,9%	1 9 14 15 16 20 42 44 48 50 58 60 63 80 81	35 51	2 10 11 13 19 29 59 68 74 79	8 12 25 49 55 66 67 78	75 76
SUBLUXATIONS BASSES. Total : 22 (26,8%) Excellents : 50% R.F. = 68,1%	23 26 31 32 36 37 46 56 64 69 73	22 45	57 71	3 30 52 77	7 17 28
DYSPLASIES. Total : 6 (7,3%) Excellents : 66,6% R.F. = 100%	4 6 27 62	5 61			
Non précisés : Total : 17 (2o,7%) Excellents : 35,2% R.F. = 76,4%	21 33 38 41 54 72	24 39 53 65	18 40 70		34 43 47 82

RESULTATS EN FONCTION DE LA COXARTHROSE

Le déséquilibre mécanique d'une hanche subluxée l'amène tôt ou tard à un stade qui fait toute la gravité de cette maladie : la coxarthrose.L'influence néfaste de son apparition est évidente et ressort de ce qui a été dit plus haut : les seuls échecs enregistrés dans notre statistique sont des cas qui présentaient au départ une coxarthrose; même chose en ce qui concernait l'âge des malades qui au-delà de 50 ans n'en sont jamais indemnes.

Son apparition plus ou moins précoce est liée à la gravité du déséquilibre.Une subluxation importante donnera lieu à une coxarthrose d'apparition précoce, une dysplasie minime pourra demeurer indéfiniment bien tolérée.Précocité et gravité sont fonction de l'importance du trouble mécanique.

En raison même de son influence prépondérante sur la proportion des succès et des échecs, nous nous proposons d'en étudier les principales manifestations cliniques et radiologiques, avant de répondre à la double question suivante concernant le rôle de la butée ostéoplastique :

- Une hanche indemne de coxarthrose au départ en sera-t-elle ou non préservée par la butée ?
- Une hanche présentant au départ une coxarthrose verra-t-elle son évolution interrompue,guérie ou améliorée par une butée ostéoplastique ?

Cliniquement, l'apparition des signes d'arthrose se traduit par deux ordres de signes bien classiques que nous rappellerons néanmoins :

- L'un est d'ordre fonctionnel : le changement de caractère des douleurs.Celles-ci étaient auparavant d'intensité variable, suivant les cas,elles reconnaissaient un caractère commun : il s'agissait de douleurs de charge, de douleurs à la fatigue, à la marche . La contre-épreuve était concluante : le repos les calmait.La nuit, jamais de douleurs.

  Avec l'arthrose s'installe la permanence plus ou moins absolue et surtout l'absence d'influence apaisante du repos.

  Certes, le caractère statique demeure ; il se manifeste même plus tôt.Dès la station debout, la douleur est vive; la marche même brève devient impossible ; l'activité de la la malade est de ce fait,considérablement réduite.

Mais le caractère nouveau de douleurs au repos est encore plus net, marqué surtout par leur apparition nocturne,réveillant le malade.Il peut également exister des crises douloureuses intermittentes.

- L'autre est fourni par l'examen : il consiste dans une limitation permanente des mouvements.Celle que l'on avait pu trouver auparavant cédait partiellement sous l'influence d'un repos tant soit peu prolongé.De plus, elle n'atteignait guère que la rotation interne la plus précocement touchée, et l'abduction Désormais, toutes les autres catégories de mouvements pourront être intéressées. La flexion elle-même s'amoindrit.Il s'agit là de faits classiques, bien établis depuis longtemps et qui ne sont rapportés ici que pour mémoire.

Les signes radiologiques sont d'interprétation plus délicate au moins à leur extrême début .

1°) En premier lieu, est-on en droit de parler de coxarthrose débutante, devant une sclérose isolée du toit ? Gunnar WIBERG qui a bien étudié les arthroses des subluxations congénitales, pense que non. Cette sclérose doit être, pour lui,interprétée comme un renforcement du tissu osseux.Il avance cette opinion sur une double notion pathogénique et radiologique.

- Du point de vue pathogénique, ce renforcement d'un toit trop court et trop incliné, lui paraît indispensable afin de le rendre capable de supporter une pression excessive sur une courte étendue. De fait, cette sclérose siège électivement au niveau de la zone d'appui en haut; c'est une notion que nous avons personnellement vérifiée sur tous nos clichés.

- Radiologiquement, d'autre part, cette sclérose est d'apparition précoce et reste très longtemps isolée sur des hanches indemnes cliniquement de tout signe d'arthrose et n'en présentant par ailleurs aucune autre traduction radiologique. Nous avons dit plus haut, que notre collègue et ami LEQUENE avait mesuré sur un grand nombre de hanches l'épaisseur de la corticale du toit. Cette épaisseur est sur une hanche normale remarquablement fixe aux alentours de 2mm. Or, sur presque tous les cas de subluxations manifestement indemnes de coxarthrose, cette épaisseur est augmentée dans d'assez variables mais toujours notables proportions. En conséquence, nous n'avons pas classées comme arthrosiques, les hanches présentant une sclérose isolée du toit cotyloïdien.

2°) Quel est donc le premier signe radiologique de coxarthrose sur une hanche dysplasique ou subluxée ?

Il nous est difficile de prendre position sur ce point en raison du petit nombre de clichés que nous possédons ayant trait à une coxarthrose à son extrême début.

Ce que nous pouvons dire, c'est que le signe radiologique que nous avons constaté le plus souvent à l'état isolé est le pincement cartilagineux au niveau de la zone d'appui.

Est-ce à dire que les premières lésions cartilagineuses se traduisent au niveau de cette zone ? Il n'est pas dans nos intentions de prendre position sur ce point particulier. On sait que c'était là, la position classique récemment contestée par TRUETA qui pense, au contraire, que les lésions cartilagineuses initiales prennent"naissance dans la région qui n'est soumise à aucune pression et qui correspond au segment de la tête situé immédiatement au-dessous de la fossette du ligament rond en regard de l'arrière-fond de la fosse acétabulaire" (TRUETA, Mémoires de l'Académie de Chirurgie, 20 mai 1953).

Tout ce que nous pouvons avancer concernant l'aspect radiologique de ces arthroses c'est que presque toujours elles semblent se manifester initialemement au point de vue radiologique par un pincement apical isolé.

Dans deux cas seulement (Observations 46 et 61) nous avons observé un ostéophyte péri-fovéal "en têton". Encore était-il associé dans l'un de ces deux cas à un pincement apical débutant (Observation 61).

3°) Passé ce stade, les lésions se complètent par l'apparition de géodes et d'ossifications pathologiques.

1/ Les géodes sont surtout localisées au niveau de la tête et du toit.

Dans une observation (37) c'est une géode isolée au sein de la sclérose du toit qui a constitué le premier signe radiologique de l'arthrose avant tout pincement. Le plus souvent, elles font partie d'un ensemble radiologique plus complexe.

Ces géodes peuvent voisiner avec des zones de densification osseuse et une ostéoporose diffuse à distance, qui peut donner matière à d'intéressantes controverses sur les mutations calciques.

2/ Les ossifications pathologiques donnent lieu à des images multiples.

- L'avant toit a été constaté sur un assez grand nombre de cas. Il est généralement l'un des éléments d'une coxarthrose avancée. On sait qu'il ne fournit que l'apparence d'un support.

- Au niveau du cotyle,

  = le double fond, initialement décrit par CALOT, et bien étudié par DUVERNAY et de nombreux auteurs, comble tout ou partie de l'arrière-fond à partir du bord inscrit de la surface articulaire.
  On sait qu'il n'est que juxtaposé à l'arrière-fond et qu'on peut insinuer la lame d'un canif entre le bord inférieur de sa surface osseuse et le double-fond (DUVERNAY). Son origine congénitale est maintenant définitivement repoussée.
  Où prend-il naissance ? G.Wiberg semble avoir expérimentalement démontré que son point de départ se situerait au niveau de la corne postérieure de la surface en croissant.
  Rédiologiquement, en tout cas, il semble au cours de sa progression s'étendre de haut en bas, partant de la ligne de transition qui sépare l'arrière-fond du toit.

  = le seuil prend lui aussi naissance au niveau de la corne postérieure, comme l'a montré DUVERNAY. Moins fréquent que le double-fond, il lui est associé sur de nombreux clichés. Il semble être un signe tardif de coxarthrose, n'apparaissant que sur les formes très évoluées.

- Au niveau du fémur, les déformations caphaliques bien décrites par les auteurs français peuvent donner lieu à diverses interprétations. L'une surtout, quasi-constante dans les cas avancés : la déformation inférieure en goutte, donnant l'aspect de tête coulée (LANCE),peut être interprétée comme une déformation mécanique ou comme une image réalisée par l'addition d'ostéophytes.

- On peut admettre que cet aspect est réalisé par un modelage de la tête au cours de son ascension. A ce sujet, nous possédons un cliché de cette déformation qui paraît bien d'origine mécanique.Encore peut-on se demander,même dans ce cas, si un tel changement pourrait se produire sur une tête de consistance normale et non fragilisée par un processus arthrosique.

- En fait, il nous est apparu que dans l'immense majorité des cas - hormis le cas isolé auquel nous faisions allusion - cette déformation est dûe à la production

d'ostéophytes et il est le plus souvent possible, par un examen attentif du cliché, de retrouver le contour primitif de la tête.

Cette localisation élective qui siègerait très exactement, pour G.WIBERG, à la partie postéro-inférieure de la tête,s'expliquerait très bien par le vide créé à cet endroit par un déplacement céphalique qui se fait à la fois en avant et en haut. Des clichés en série pris en différentes positions par cet auteur, semblent confirmer la véracité de son hypothèse

Au total, la coxarthrose développée sur une subluxation congénitale,apparaît, une fois constituée, d'un aspect radiologique remarquablement univoque. En ce qui concerne les résultats de la butée ostéoplastique sur de telles hanches,il nous a paru nécessaire de les classer en fonction de deux catégories définies : coxarthrose au début et coxarthrose confirmée.

I/ Sous le nom de coxarthrose au début, nous avons compris les hanches qui présentaient, en dehors de la sclérose du toit <u>un signe radiologique isolé</u> de coxarthrose

Dans tous les cas sauf un, il s'agissait d'un pincement isolé et incomplet de l'interligne dans sa portion apicale.

Dans un cas isolé, il s'agissait d'une géode, seule manifestation au sein de la sclérose du sourcil.

II/ Sous le nom de coxarthrose confirmée, nous avons compris tous les autres cas, c'est à dire ceux qui présentent :

- soit un pincement de l'interligne <u>isolé mais complet avec disparition totale</u> de ce dernier,
- soit une association plus ou moins complexe de tous les autres signes de coxarthrose.

En ayant ainsi défini les termes, nous en avons rapporté les résultats sur le tableau ci-joint. Que nous apprend sa lecture ?

Sur les 82 malades de notre statistique, 39 présentaient une coxarthrose avant l'intervention. Parmi ces 39 malades,-6 avaient une coxarthrose minime, débutante,répondant à l'aspect radiologique que nous avons décrit à l'instant, -33 avaient au contraire, une coxarthrose importante confirmée.

-43 malades,par contre,ne présentaient au moment de l'intervention aucun signe de coxarthrose clinique ou radiologique.

Sur cette base de départ, il nous est facile de répondre aux deux questions suivantes :

1) Parmi les 39 malades qui présentaient une coxarthrose avant l'intervention, quelle est la proportion de succès et d'échecs opératoires ?

2) Parmi les 43 malades qui, au départ, en étaient indemnes, combien en ont été préservés ? combien au contraire en ont constitué une malgré la butée ?

1°/ A la première question, un simple coup d'oeil sur le tableau suffit pour comprendre qu'il faut faire deux réponses distinctes en raison de l'importance de cette coxarthrose. En effet :

a) 100% de succès sont enregistrés sur les 6 cas qui présentaient une coxarthrose minime. Parmi ceux-ci :

3	soit	50%	ont	eu un	résultat		excellent
2	"	33,3%	"	"	"	"	bon
1	"	11,1%	a "	"	"	"	moyen

Conclusion : une coxarthrose minime avant butée, n'influence pas défavorablement le résultat opératoire. Notons qu'il ne s'agit pas là de résultats de courte durée. Nous n'en voulons pour exemple, qu'un cas, l'observation 62, qui présente un recul de 13 ans et que nous rapportons ici

- Observation n°62 -

CHAMU...Suzanne, 20 ans

Hospitalisée à Cochin, le 3 mars 1941.

La malade avait été platrée à 3 ans pendant 6 mois après réduction d'une luxation congénitale. Enfance normale. Apparition des douleurs à 17 ans à la suite du premier accouchement : douleurs à la hanche irradiant au genou, survenant à la fatigue, entravant l'activité. L'examen aurait montré alors, une limitation de la flexion.

Une radio du 7 janvier 1937, pratiquée dès le début des douleurs, montre :

- à droite : un cotyle dysplasique sans subluxation.
  Angle CE = 15 . Angle d'obliquité du cotyle = 15
- à gauche : subluxation congénitale.
  Angle CE = 0 . Angle d'obliquité du cotyle = 20.
  Rupture du cintre cervico-obturateur,

Antéversion marquée de la tête, dont le contour recouvre complètement le col,
Début d'arthrose, marqué par une géode du toit et un pincement de l'interligne articulaire à sa partie haute.

Intervention le 10/3/1941 : butée gauche.
Suites normales. Quitte l'hôpital le 23/4/1941.
Les clichés post-opératoires successifs montrent une butée excellente, parfaitement placée et qui s'est bien modelée sur la tête.
L'amélioration a été progressive. Elle s'est complétée et l'est restée depuis.

Actuellement, la malade, grande marcheuse, parcourt de très longues distances sans canne (30km.) et sans aucune fatigue. Elle ne souffre jamais et s'accroupit bien. Un second accouchement en 1948 n'a entrainé aucune séquelle. L'examen de la hanche montre :

F	E	Abd.	Add.	R.E.	R.I.
95	n.	40	30	60	10

Rédiologiquement (6 février 1954) :

- à droite : un petit ostéophyte péri-fovéal
- à gauche : ostéophytose inférieure en goutte, la géode du toit a disparu dans le remaniement créé par l'implantation de la butée.

Résultat excellent.

.....

b) Parmi les coxarthroses importantes au départ, les résultats sont évidemment beaucoup plus défavorables.

Nous en possédons 33, parmi lesquels,

18 soit 54,5% sont des résultats favorables,

Parmi ceux-ci :

(7 soit 21,2% sont des résultats excellents,
(1 soit 3% est un résultat bon,
(10 soit 30% sont des résultats moyens.

15 soit 45,5% sont des échecs,

Donc, non seulement, le chiffre global de succès, mais encore la qualité sont, comme on pouvait le prévoir, inférieurs aux cas précédents. Nous voudrions illustrer cette série par deux exemples de résultats de qualité différente : un excellent et un moyen.

- Observation n°15 -

TIEB... Aline, 37 ans

Hospitalisée à Cochin le 13 janvier 1941

Rien dans l'enfance. Apparition de douleurs à la suite du 2ème accouchement, dans la hanche gauche, progression rapide de ces douleurs, qui deviannent permanentes, empêchant le sommeil. Au moment de son hospitalisation, la malade même en s'aidant d'une canne ne pouvait parcourir plus de 50 mètres.

Radiographie pré-opératoire :

- à droite : hanche normale,
  CE = 27
  Angle d'obliquité du cotyle = 5
- à gauche : lésions considérables :
  - subluxation : coxa valga importante,
    grosse antéversion céphalique,
    rupture du cintre cervico-obturateur de plus de 2td.
    cotyle plat et vertical
    grosse sclérose supérieure
  - coxarthrose : très évoluée :
    pincement apical,
    double fond cotyloïdien
    seuil,
    ostéophytose inférieure en goutte

Intervention le 21 janvier 1941 : butée gauche

Cliché de contrôle : bonne butée
Suites simples. Quitte l'hôpital le 1er mars 1941.

Revue en février 1954 :

Cliniquement : disparition complète de toute douleur, a pu cesser l'emploi d'une canne 7 mois après l'intervention

Actuellement, marche normalement. Parcourt 10 à 15km sans fatigue Exécute facilement tous les tests demandés. Seule existe une claudication gauche en rapport avec le raccourcissement de 1,5cm non compensé. Il faut signaler que la malade, maganisière de son métier, est debout en permanence et n'en souffre pas.

Mobilité :

F	E	Abd.	Add.	R.I.	R.E.
90	10	40	15	10	20

Radiologiquement :

Pas de modification des signes radiologiques, si ce n'est l'apparition d'une géode céphalique qui n'existait pas sur le cliché de 1941. La différence de tirage rend difficile l'appréciation comparative de la sclérose du toit, mais il semble bien cependant qu'elle ait diminué dans d'importantes proportions.

Résultat excellent.

.....

- Observation n°10 -

HALEB... Irène, 35 ans

Hospitalisée le 2 avril 1940

Rien dans l'enfance. Apparition de douleurs à gauche en 1930, à la suite de la 3ème grossesse.Ces douleurs s'aggravent progressivement et s'accompagnent de claudication depuis 1937. Depuis cette date, toute marche est impossible. La malade se décide à l'intervention parce qu'elle est devenue grabataire. Encore souffre-t-elle au lit de douleurs intenses et permanentes

Radiologiquement :

- à droite : cotyle dysplasique sans subluxation
  CE = 16
  Obliquité = 15
  Pas de déplacement céphalique.
  Le cintre n'est pas rompu
- à gauche : Importante subluxation et coxarthrose
  Cotyle plat très insuffisant
  Cintre rompu sur un td.
  Antéversion de la tête
  Importante condensation du toit
  Ecrasement de l'interligne
  Double-fond
  Ostéophytose inférieure
  Petit avant-toit

Intervention le 10/4/1940 : butée gauche

Cliché de contrôle post-opératoire : mauvaise butée,beaucoup trop haute ne paraissant devoir fournir aucun appui valable.

Revue en février 1954 . On apprend que :

Cliniquement : 2 stades :

- de 1940 à 1945 excellent état, aucune douleur,marche illimitée sans canne,activité normale.

- en 1945, 4ème grossesse qui aggrave nettement l'état de la malade. Ce dernier reste depuis stationnaire avec douleurs très modérées survenant à la fatigue et au changement de temps; nécessité de s'aider d'une canne à la marche (la malade parcourt ainsi 5km.)
  Exécute bien tous les mouvements mais avec une claudication gauche nette.

  Mobilité :

F	E	Abd.	Add.	R.E.	R.I.
90	10	30	30	40	5

Radiologiquement :

Progression de l'ascension céphalique qui a rejoint la butée
Augmentation de la coxarthrose : double fond beaucoup plus important, 2 géodes céphaliques nouvelles.

Au total, s'estime encore très satisfaite, étant donné l'état au départ.

Résultat moyen.

.....

Conclusion :

Chez les malades qui, au départ, ont une coxarthrose avancée, on peut escompter et obtenir des résultats favorables et durables dans un peu plus de la moitié des cas, en sachant que 30% bénéficieront d'un résultat moyen.

c) Quel est l'avenir des malades qui lors de l'intervention étaient indemnes de tout signe de coxarthrose ?

Nous en avons 43, parmi lesquels :

40 soit 93,2% n'ont présenté aucune coxarthrose secondaire au traitement,
3 soit 6,8% ont vu par contre se constituer une coxarthrose qui n'existait pas au moment de l'intervention

Quelle est l'influence de cette arthrose sur la valeur fonctionnelle du résultat ?

Parmi ces 3 malades, 2 ont eu un résultat qui se maintient excellent ; 1 a eu un résultat moyen.

Nous rapporterons immédiatement une observation de résultat excellent et une observation de résultat moyen.

- Observation n°16 -

BON... André, 16 ans

Hospitalisé à Cochin le 12 juillet 1941

Avait présenté dans l'enfance à 7 ans, un épisode transitoire de douleurs à la fatigue qui l'avait fait mener à la consultation de Bretonneau où l'on avait conseillé l'abstention simple. Plus rien jusqu'en 1941 où apparaissent une fatigabilité rapide à la marche avec sensation d'impotence partielle de la hanche droite sans douleur vraie.

Un cliché pré-opératoire montre :

- à gauche : une hanche normale.
  Angle CE = 23
  Angle d'obliquité du cotyle = 25
- à droite : subluxation manifeste qui reconnait une rupture nette du cintre cervico-obturateur (1 TD),
  -un aplatissement marqué du cotyle dont le toit tend vers la verticale et qui est condensé en haut ;
  -une malformation céphalique nette : antéversion visible sur le cliché de face;
  -aplatissement de la tête portant sur le noyau épiphysaire dont le contraste avec le côté opposé est frappant;
  -augmentation générale du volume de la tête.
  -une verticalisation nette du col (coxa valga?)
  Par contre, aucun signe d'arthrose.

Intervention pratiquée le 23 juillet 1941 : butée droite, dont le cliché post-opératoire montre le bon emplacement mais l'insuffisance de longueur : elle ne recouvre pas absolument tout le segment capital extériorisé.

Suites normales. Quitte le service le 13/10/1941.

Chez ce malade l'amélioration a été progressive,mais continue. Il note l'influence très nettement favorable de compétitions à bicyclette pratiquées de 1949 à 1953 et qui, dit-il, ont complété et consolidé cette amélioration.

Actuellement, état parfaitement normal : aucune douleur,tous les tests sont normaux, la mobilité des deux hanches est rigoureusement normale, seule existe une claudication en rapport avec le raccourcissement que le malade ne peut pas compenser.

Cliché du 13/2/1954 : hanche gauche : il faut noter que la légère insuffisance de développement du toit s'est spontanément arrangée : l'angle CE = 27.
hanche droite : la butée s'est bien modelée et prolonge en dehors le toit cotyloïdien. Le petit segment

capital non recouvert, forme en regard de son extrémité externe une légère saillie en forme de mamelon. Il s'est développé une arthrose indiscutable caractérisée par un volumineux ostéophyte inférieur ; il faut noter le contraste entre cette arthrose radiologique et l'absence actuelle absolue de toute manifestation clinique.

Résultat excellent.

.....

- Observation n°71 -

Mme GALLI...,33 ans

Consulte M.PADOVANI le 23 septembre 1947.

Luxation congénitale bilatérale, réduite dans l'enfance. Subluxation résiduelle bilatérale. Apparition brusque des douleurs datant de 1 mois. Bonne mobilité.

Intervention le 29 octobre (butée gauche) et le 4 novembre (butée droite).

Revue en juin 1948 : très bon résultat à droite ; à gauche : limitation marquée de la flexion et de l'abduction.
Le 21/6/1949 : souffre très peu, mais encore très limitée. Il est noté sur la fiche "attendre dans l'éventualité d'une autre intervention : creusement du cotyle et cup".

Revue en février 1954 :

Cliniquement : impression d'une progression lente mais constante vers l'amélioration ; souffre encore à la fatigue et ne peut marcher plus d'une 1/2 heure sans sa canne. L'activité normale est possible. Répond bien à toutes les questions sauf "au dérouillage" et à la possibilité de courir.

Mobilité :

	F	E	Abd.	Add.	R.E.	R.I.
H.D.:	110	10	45	30	60	15
H.G.:	70	10	30	30	60	0

Radiologiquement : bonne butée de chaque côté. Etat voisin à droite et à gauche. Subluxation modérée avec grosse antéversion et rupture du cintre plus nette du côté gauche. Arthrose très importante avec pincement, double-fond et ostéophyte inférieur.

Résultat moyen.

.....

CONCLUSION :

Quelle est l'opinion assez généralement admise par les détracteurs de la butée ostéoplastique ? Que cette intervention palliative ne peut donner qu'un bénéfice transitoire et bien préparer à une intervention ultérieure qui serait,elle,curatrice ; que par ailleurs,elle n'empêche pas l'apparition d'une arthrose. Nous n'en voulons citer qu'un passage d'un livre récent :

" L'opération du toit faite à titre palliatif garde un "avantage réel. Si elle ne soulage pas l'opéré d'une manière "prolongée, il n'en reste pas moins qu'un toit bien fait per-"siste. Et ceci sera du plus haut intérêt du point de vue de "la résection arthroplastique qu'on sera amené à exécuter tôt "ou tard, si on veut guérir les sujets chez qui la subluxation "s'est compliquée d'arthrite " (LEVEUF et BERTRAND).

" La butée, n'empêche pas l'apparition de l'arthrite, "mais cette éventualité peut être lointaine " (BERTRAND et GUIAS).

Que répond un examen objectif des chiffres que nous apportons ?

1°) Qu'il est gratuit d'avancer que la butée ne soulage pas d'une manière prolongée. Nous ne reviendrons pas sur les conclusions du précédent chapitre qui ont, à notre avis, démontré à quel point les succès tiennent dans le temps; et les cas au-delà de 20 et 25 ans que nous avons rapportés nous semblent à cet égard péremptoires.

2°) Qu'il est aussi gratuit d'avancer que la butée n'empêche pas l'apparition de l'arthrite. L'examen objectif de nos cas, montre, au contraire, les deux faits suivants :

- la butée empêche l'apparition de la coxarthrose dans 93,2% des cas;
- dans les 6,8% qui restent ayant trait à des succès initiaux, 2/3è des cas gardent leurs caractères de résultats excellents, en dépit d'une légère arthrose bien bégnine et de traduction uniquement radiologique.

3°) Que parmi les malades qui présentaient au départ une coxarthrose avancée,confirmée, à traduction clinique importante et radiologique évidente, on obtenait encore 54,5% de résultats favorables, donc un peu plus de la moitié des cas. Il ne nous parait pas,en conséquence inéluctable de prévoir une intervention correctrice ultérieure qui était encore en 1945 une résection arthroplastique du col et qui ferait poser actuellement l'indication d'autres thérapeutiques.

Nous nous réservons de revenir sur ces dernières lors de l'étude du traitement chirurgical de la subluxation.

Nous voudrions terminer ce chapitre sur les subluxations compliquées de coxarthrose par une constatation qui, pour être classique, n'en est pas moins frappante : alors que sur aucun de nos malades nous n'avons observé une discordance sur les signes cliniques et radiologiques de coxarthrose avant l'intervention, cette dissociation est fréquente et impressionnante chez de nombreux opérés.Tout malade, en effet, qui s'est présenté avant l'intervention porteur d'une coxarthrose radiologique en présentait les signes cliniques résumés plus haut : douleurs permanentes,nocturnes,appui rapidement impossible,activité de ce fait très réduite.

Or une proportion importante de ces malades a bénéficié dans une large mesure de la butée. Cette proportion est très exactement celle des bons résultats avec coxarthrose initiale puisque nous avons vu que jamais chez nos malades une coxarthrose <u>importante</u> ne s'était développée après butée sur une hanche qui en était antérieurement indemne. En quoi consiste cette amélioration ? Elle a trait uniquement au syndrôme clinique. L'examen des clichés nous a, en effet, conduit, à 3 sortes de constatations.

1°) Jamais nous n'avons observé de régression des signes radiologiques de coxarthrose. En particulier, jamais nous n'avons vu réapparaitre un interligne antérieurement écrasé, contrairement à ce qui peut se voir avec le procédé de PAUWELS

Une coxarthrose radiologiquement constituée avant la butée ne régresse pas du point de vue radiologique après celle-ci.

2°) Par contre, nous avons observé des cas où ces signes radiologiques ont été stoppés,stabilisés depuis un long délai. Nous en rapporterons un exemple ayant trait à un résultat moyen.

- Observation n°19 -

WASOW... Jeanne, 42 ans.

Hospitalisée à Cochin le 3/3/1943

Rien dans l'enfance.Le début des douleurs remonte à 5 ans.Elles sont actuellement permanentes et très intenses, interdisant la station debout.

Examen clinique : marche très difficile, limitation portant sur la flexion-extension

Examen radiologique :

- à droite : antéversion isolée de la tête
  CE = 35
  Obliquité du toit normale
  Distance tête-arrière-fond normale
  1 ostéophyte péri-fovéal

- à gauche : Subluxation avec arthrose
  Cotyle sans profondeur à toit presque vertical qui est condensé
  Cintre cervico-obturateur rompu sur 1 T.D.
  Très importantes lésions d'arthrose; double-fond; avant-toit; géodes; ostéophytes

Intervention le 18/3/1943 : butée gauche

Cliché de contrôle post-opératoire : butée solide bien implantée mais non parfaite en ce sens qu'elle est oblique en haut et en dehors

Revue en Février 1954

Cliniquement : Amélioration qui a été complète jusqu'en 1952 Depuis cette époque, réapparition de quelques douleurs à la fatigue et parfois au repos.Marche sans canne.Peut parcourir 1km. Présente à gauche une claudication minime. Répond favorablement à toutes les questions sauf en ce qui concerne l'accroupissement.

Mobilité :

F	E	Abd.	Add.	R.E	R.I
80	0	30	30	60	0

Radiologiquement : la butée s'est bien modelée et continue le toit cotyloïdien de façon satisfaisante.Il n'existe aucune modification appréciable ni de la subluxation,ni de l'arthrose qui parait absolument stabilisée depuis 11 ans.

.....

3°) Enfin, chez de nombreux malades, la butée n'a pas empêché la progression radiologique de l'arthrose, mais elle en a guéri les manifestations cliniques.Nous en donnons à titre d'exemple deux observations :

- Observation n°31 -

CROU... Claudine, 37 ans.

- Hospitalisée le 11 octobre 1947
- Rien dans l'enfance.Deux accouchements normaux ayant entrainé les premiers signes d'alarme.Il ne s'agit pas de douleurs vraies, mais surtout d'une claudication et d'une instabilité particulière avec sensation fréquente de déboitement douloureux entravant considérablement l'activité.
- Radiologiquement :
  - à gauche : subluxation marquée : CE = 0
    Rupture du cintre cervico-obturateur
    Col vertical, tête très antéversée.
    Arthrose comportant un pincement supérieur modéré, un double-fond, des géodes céphaliques et une ostéophytose inférieure encore minime.
  - à droite : les lésions sont voisines, mais il s'agit d'une dysplasie (cotyle très oblique,CE=0) sans subluxation; le cintre n'est pas rompu
    L'arthrose : pincement supérieur plus important que de l'autre côté ; double-fond bec inférieur.
- Intervention le 25 octobre 1947 (butée double)
  Cliché de contrôle (20 nov.) : montre les butées excellentes des deux côtés.

  Suites normales. Quitte l'hôpital le 4 déc. 1947.
- Revue en février 1954 : etat excellent. Pas de douleurs sauf quelques algies fugaces au changement de temps. Au point de vue fonctionnel : très bon état; marche sans fatigue; plus aucune instabilité; excellente réponse à tous les tests ; seule existe une légère claudication gauche. Cette amélioration a été progressive et, en particulier, la disparition de la sensation d'instabilité a demandé 3 ans pour être effective .
- A l'examen :

	F	E	Abd.	Add.	R.E.	R.I.
H.D. :	80	10	20	10	60	50
H.G. :	80	15	20	10	30	30

- Radiologiquement : excellente butée bien moulée. Accentuation manifeste de l'arthrose : le pincement supérieur est pratiquement total, l'ostéophytose inférieure est devenue considérable; il existe une accentuation considérable des géodes beaucoup plus nombreuses qu'initialement. En définitive, l'aspect actuel est celui d'une arthrose radiologique très importante contrastant avec une indolence absolue et ce résultat est considéré comme : Excellent

.....

- Observation n°37 -

MALB... Gaston, 46 ans

- Hospitalisé le 4 juin 1948. Aucune manifestation jusqu'au mois de mars 1946. A cette époque, déclanchement par un traumatisme d'un syndrôme douloureux. Depuis lors, toute activité est pratiquement impossible en raison des douleurs apparaissant à la moindre tentative de marche.
- Radiologiquement :
  - à gauche : dysplasie simple. CE = 18
    Obliquité du cotyle = 20
  - à droite : il s'agit d'un cas limite entre dysplasie et subluxation. En effet :
    CE = 5
    Obliquité du cotyle = 20
    Pas de rupture du cintre cervico-obturateur mais déplacement latéral de la tête (distance tête arrière-fond =19)
    Il existe en outre, une condensation du sourcil et une petite géode sus-cotyloïdienne témoignant de l'arthrose à son extrème début.
- Intervention le 7 juin 1948 : butée droite.
  Contrôle radiologique : bonne butée
- Revue en février 1954 :
  - Cliniquement : peut assurer sa profession de monteur-électricien qui l'oblige à demeurer toute la journée debout sur une échelle. Marche sans canne, mais doit s'en aider au delà de 2km. Jamais de douleurs. Bon appui monopode.

    Mobilité :

F	E	Abd.	Add.	R.E	R.I
90	10	40	15	60	0

  - Radiologiquement : excellente butée mais constitution d'une arthrose importante qui comporte pincement apical, double-fond, seuil et géodes.

Résultat bon.

.....

Ainsi, chez ces malades, la progression des signes radiologiques de coxarthrose est évidente et cependant le résultat fonctionnel est bon.

CONCLUSION :

Cette amélioration produite par la butée et portant sur les signes fonctionnels de l'arthrose est un fait connu et qui a été maintes fois signalé; il n'en pose pas moins de difficiles questions :

1°) Dans un certain nombre de cas, il succède à un traitement satisfaisant : butée basse,bien placée assurant un appui convenable. La réussite mécanique du montage vient alors à l'esprit pour expliquer le succès en éliminant les causes statiques de la souffrance articulaire. Mais elle ne suffit pas et ne peut expliquer deux ordres de faits :

a) Il est des cas où la cessation de la douleur est immédiate, suivant l'intervention d'emblée. Le malade est au lit immobilisé, il n'a pas repris l'appui.
Peu importe donc à ce stade que la butée soit ou non bien placée et ces malades qui souffraient auparavant de façon permanente ne peuvent bénéficier de l'influence apaisante du repos.

b) D'autre part, les butées même bien placées n'empêchent pas,bien souvent, l'évolution radiologique de l'arthrose. On ne peut donc s'empêcher de penser qu'elles laissent persister un trouble mais celui-ci ne compromet nullement la fonction et n'entraine aucune douleur.

2°) D'autre part, une telle amélioration peut - dans une proportion infiniment moindre, nous le verrons - aller de pair avec une butée défectueuse.Quelle explication valable peut-on donner de ces faits ? La question a été posée depuis longtemps et nous trouvons dans la thèse de notre maître M.PADOVANI les constatations semblables suivies des commentaires suivants : " Les greffons amènent sans doute un remaniement " architectural et une recalcification des extrémités osseu- " ses... peut être est-ce d'ailleurs seulement le traumatis- " me chirurgical au voisinage même des lésions qui détermine " des modifications circulatoires et trophiques susceptibles " d'en contrarier l'évolution ". Avouons que, depuis, aucune explication plus précise n'a pu à notre connaissance être donnée de ces faits surprenants. Bornons-nous à les constater et à nous féliciter de l'évolution heureuse de ces butées ostéoplastiques qui se produit selon un processus que nous expliquons mal.

o
o o

	Excellents	Bons	Moyens	Médiocres	Mauvais	TOTAL %
COXARTHROSE CONFIRMEE.	9 15 20 31 63 64 81	45	2 10 13 18 19 30 57 59 68 74	3 8 12 25 49 52 55 66 67 78	7 17 28 75 76	F = 33;54,5%
COXARTHROSE AU DEBUT.	62 69 80	37 61	11			6;100%
COXARTHROSE APPARUE APRES LA BUTEE.	16 46		71			3;100%

RESULTATS EN FONCTION DE LA REUSSITE TECHNIQUE DE LA BUTEE

:-:

Nous avons dit plus haut que le déplacement de la tête fémorale au cours des subluxations se faisait suivant une triple direction :

- en haut, en raison de l'insuffisance de développement latéral du toit;
- en dehors, en raison de son obliquité
- en avant, à cause de l'antéversion quasi-constante de la tête, associée à une antétorsion fréquente du col, et une antéposition du cotyle

1°) Afin de stopper le déplacement en haut, elle doit être basse bien au contact du pôle supérieur de la tête. Mais l'importance de l'épaisseur de la capsule renforcée à ce point, et du limbus refoulé entraine l'existence d'un matelas fibro-cartilagineux fort épais. En conséquence, si on ne songe pas à ce fait, on s'expose à faire une butée qui, opératoirement, parait satisfaisante et qui, sur le cliché de contrôle, donne lieu à de désagréables constatations. C'est la méconnaissance de ce fait qui a été à l'origine de mauvaises butées qui ne sont apparues défectueuses à leur auteur qu'à la lecture du cliché post-opératoire. Ce point, très important, entraine un certain nombre de précautions techniques sur lesquelles nous reviendrons ultérieurement.

2°) Afin de stopper le déplacement de dehors, la butée doit posséder deux qualités :

a) elle doit être longue : une butée basse, bien placée, mais trop courte et ne recouvrant pas tout le segment extériorisé de la tête, laisse à cette dernière la possibilité de filer en dehors et d'avoir tendance à doubler tôt ou tard l'extrémité de la butée. De fait, nous avons sur nos clichés un certain nombre de butées trop courtes et, sur l'une d'entre elles, on voit se modeler la partie externe du contour céphalique qui ébauche une sorte de mamelon en regard de l'extrémité de la butée.

b) elle doit être bien orientée :

1.- la butée idéale tout en étant bien située au niveau de son implantation, doit posséder une lègère obliquité en dehors et en bas. Elle a ainsi tendance à s'opposer à un déplacement en dehors de la tête.

Bien entendu cette condition n'est pas toujours possible à remplir en cas de subluxation haute.Mais au maximum, la butée doit apparaitre horizontale sur le cliché.Une butée oblique en dehors et en haut ne pourra pas freiner ce déplacement externe.

2.- Le cas inverse a été noté aussi sur quelques clichés : il est des butées très obliques en bas et en dehors qui sont bien au contact de la partie externe du pôle supérieur de la tête, mais qui,implantées trop haut, n'agissent que par l'appui qu' elles donnent à ce segment céphalique externe. Une fois modelées elles donnent l'aspect de butées pédiculées bien moulées en dehors mais rattachées à l'os iliaque par un pédicule qui, lui reste séparé de la tête par un espace vide.

3.- elle doit être antérieure : sur les têtes peu antéversées, cette qualité peut supporter quelque imperfection, mais sur les têtes avec antéversion importante - et elles sont nombreuses - la butée doit être très antérieure. On la voit sur le cliché se projeter sur la tête qui apparait par transparence.

A ces trois ordres de qualités requises par les caractères anatomiques des hanches subluxées, il convient d'en ajouter un quatrième : la butée doit être solide.Il faut apporter à sa construction un important matériel osseux qui permettra une consolidation rapide et un lever précoce.

Bien entendu, l'excès peut être aussi nuisible et une butée trop longue, par exemple, arrivant au contact du massif trochantérien peut entrainer une limitation de l'abduction.

Il est remarquable de voir avec quelle perfection dans les bons cas la butée parvient à se mouler sur la tête fémorale : elle continue verticalement le toit cotyloïdien en dehors. Sa limite primitive devient invisible après ossification complète et l'on voit une sorte de nouveau cotyle très étendu en dehors dont la concavité recouvre entièrement la convexité céphalique.L'espace clair qui le sépare de la tête présente une épaisseur égale d'un bout à l'autre de l'interligne.

Il semble à priori, qu'une butée nécessite pour atteindre son but, une réussite technique parfaite dans cette chirurgie à visée mécanique. En est-il toujours ainsi et, à l'inverse, existe-t-il des réussites opératoires malgré une mauvaise butée ? telle est la question que nous nous sommes efforcés de résoudre dans notre statistique.

Une difficulté est apparue dans la reproduction du tableau que nous reproduisons ci-contre. Elle a trait aux butées bilatérales dont l'une était bonne et l'autre mauvaise. Nous ne pouvons donner d'explication précise sur les raisons qui nous ont poussé à classer ces quelques cas dans une case ou dans l'autre. Nous l'avons fait après mûre réflexion en tenant compte de l'impression prédominante, bonne ou mauvaise, de l'ensemble du montage. D'ailleurs, les butées doubles ayant toujours été faites par le même opérateur, sont généralement très comparables d'un côté à l'autre; les cas divergents sont très rares et nullement de nature à apporter un changement appréciable aux résultats d'ensemble.

14 butées, enfin, nous ont paru impossible à juger, soit parceque nous ne possédions pas de cliché des malades, soit parceque leur ancienne position et leur détérioration ou leur mauvaise qualité primitive les aient rendu d'interprétation difficile, soit enfin parce qu'en l'absence d'un cliché initial la butée n'ait été vue que sur des clichés très tardifs, au sein d'une importante coxarthrose, qui rendait difficile leur interprétation. Quoiqu'il en soit que donne la lecture du tableau d'ensemble que nous avons tracé ?

1°) Tout d'abord, une importante prépondérance des butées de bonne qualité. La continuité d'une technique éprouvée au sein d'une même Ecole, la grande habitude des opérateurs en fonction du très grand nombre de butées pratiquées pendant de longues années, expliquent bien la bonne qualité dans la réalisation de cette méthode.

2°) D'autre part, le parallèlisme général entre réussites techniques et fonctionnelles.

a/ Les bonnes butées en dehors de toute autre considération ont, en effet, donné une importante proportion de succès et de succès de bonne qualité :

- 82,4% de résultats favorables y sont notés et, parmi eux,
- 50% de résultats excellents.

Conclusion : la proportion de résultats favorables et la qualité de ces résultats sont incontestablement liées à la réussite technique de la butée

b/ Les mauvaises butées, au contraire, ont engendré :

- 40% seulement de résultats favorables et encore de qualité inférieure puisque :
- 10% seulement ont droit au qualificatif d'excellents

Il est donc incontestable que ce pourcentage est infiniment moins favorable que le premier en valeur absolue comme en qualité. Il n'en demeure pas moins vrai qu'il existe, et, à ce titre, il ne manque pas d'étonner dans cette chirurgie a visée essentiellement mécanique. La butée agit donc autrement que par un processus mécanique. Nous avons déjà envisagé cette question à propos des coxarthrose, et nous n'y reviendrons pas.

Un certain point particulier doit être envisagé, qui est typiquement résumé dans l'observation suivante :

- Observation n°22 -

BROU... Andrée, 35 ans

Hospitalisée le 12/2/1945

Rien dans l'enfance. Début clinique par globalgie en 1941 à 31 ans. Au moment de l'intervention souffrait jour et nuit; activité nulle.

Radio pré-opératoire : Subluxation avec rupture du cintre et angle CE inférieur à 10°.

A droite : aspect normal

Intervention le 15/2/1945 : butée gauche.

Le cliché post-opératoire, de mauvaise qualité, montre une butée trop haute.
Suites normales. Quitte le service le 28 mars;

Revue en février 1954 :

Cliniquement : On apprend que l'amélioration a demander 2 ans pour se produire. Actuellement, état satisfaisant. Encore quelques vagues douleurs à la fatigue n'empêchant pas la marche. L'activité de la malade est normale, à part une boiterie, due à un raccourcissement de 2cm.

Réponse favorable à tous les tests habituels.

Mobilité :

F	E	Abd.	Add.	R.E	R.I.
90	5	20	20	50	0

Radiologiquement : La subluxation s'est considérablement accrue depuis l'intervention en raison de l'implantation trop haute de la butée. Il existe actuellement une arthrose radiologique (pincement cartilagineux et géodes).

Conclusion : Les douleurs ont vraisemblablement cessé lorsque l'appui de la tête qui est remontée au contact de la butée s'est produit.

Deux ans se sont écoulés avant que puisse se produire cette réussite mécanique secondaire. Elle a réalisé, en effet, ce qu'eut fait immédiatement une butée basse au contact de la tête.

o°o

	Excellents	Bons	Moyens	Médiocres	Mauvais
BONNES BUTEES Total : 57 Résultats : R.F. = 82,4% R.D. = 17,6% Excellents = 50,8%	4 6 9 14 15 16 21 23 24 26 27 31 32 33 35 36 42 46 48 50 53 56 58 60 62 63 64 69 73	5 37 45 61 65	11 13 18 19 29 30 40 57 59 68 71 74 79	8 12 25 49 55 66 77	43 75 76
MAUVAISES BUTEES Total : 10 Résultats : R.F. = 40% R.D. = 60% Excellents =10%	80	22	10 70	3 52 67 78	7 17
NON PRECISEES : Total : 15 Résultats : R.F. = 73,3% R.D. = 26,7%	1 20 38 41 44 54 72 81	39 51	2		28 34 47 82

INDICATIONS THERAPEUTIQUES

:-:-:-:-:-:-:-:-:-:-:-:-:-:-:-:-:

L'étude statistique des résultats fournis par une technique n'a d'autre but en définitive que d'en tirer des conclusions concernant ses indications. Dans quels cas la butée ostéoplastique doit-elle être considérée comme formellement indiquée ? Peut-on lui préférer un autre procédé thérapeutique ? est-il nécessaire, dans certains cas de l'associer à d'autres interventions ? Telles sont les trois questions auxquelles nous allons nous efforcer de répondre. Ces réponses découlent, en grande partie, des conclusions que nous impose la lecture des chapitres précédents.

A:) Il est des cas où la butée et elle seule, nous paraît formellement indiquée. Ces cas sont, à notre avis, conditionnés par deux ordres de considérations :

1°/ Une considération anatomique : l'aplasie du toit. Nous avons vu que plusieurs éléments entraient en ligne de compte dans la constitution des hanches dysplasiques et subluxées : aplasie du toit, antéversion du cotyle,coxa valga ou antétorsion du col, antéversion céphalique etc.. Il n'en reste pas moins que l'élément prédominant, celui qui permet avant tout le déplacement de la tête,reste l'insuffisance de développement latéral du toit associée à sa plus ou moins grande obliquité.

Chaque fois que cet élément est indiscutable,et que sa mesure montre qu'il dépasse nettement les "zones limites", l'allongement du toit est indispensable et la butée s'impose. Les autres procédés tendant à recentrer la tête sont, à nos yeux, voués à l'échec.

2°/ Des considérations tirées de l'examen clinique et radiologique.

Nous ne reviendrons pas sur l'étude des éléments de succès que nous avons rapportés tout au long de ce travail. Bornons-nous à les énumérer :

- le jeune âge du malade,avant 40 ou 45ans
- l'absence de coxarthrose ou l'existence d'une coxarthrose au début, qui ne compromet jamais les résultats
- nous avons vu que le degré de la subluxation n'a aucune importance et n'indique nullement de choisir un autre procédé,

il en est de même du caractère étiologique, à condition qu'il n'existe pas de

de luxation haute du côté opposé.

Conclusion : Chaque fois que ces éléments anatomo-cliniques sont retrouvés, il nous parait formellement indiqué d'avoir recours à la butée ostéoplastique et à elle seule. La constance des succès obtenus, leur qualité et leur durée, associées à la simplicité et à l'innocuité de ce procédé opératoire nous paraissent telles, qu'il est bien inutile, selon nous, d'essayer de lui substituer une autre thérapeutique.

B:) Il est, par contre, des cas, où peut se discuter un autre procédé opératoire, où l'on est en droit de se demander si l'on ne peut pas obtenir mieux que par la butée simple. Ils seront envisagés comme précédemment selon les deux mêmes considérations :

1°/ des considérations anatomiques.

- L'aplasie du toit qui existe toujours, nous l'avons dit, peut ne pas être l'élément prédominant de la déformation; sa mesure peut indiquer une obliquité minime et une insuffisance de développement latéral assez peu considérable;
- par contre, la coxa valga peut être très marquée; on peut alors être tenté d'agir sur ce deuxième élément : c'est ce que se propose l'ostéotomie de PAUWELS.

On sait qu'elle consiste en une ostéotomie cunéiforme inter trochantérienne, entrainant une diminution de l'angle cervico-diaphysaire . Ainsi obtient-on un double résultat :

- la charge de la hanche est diminuée par l'écartement du grand trochanter, par rapport au bassin,
- la direction de la pression du bord supérieur du cotyle se déplace vers le centre.

PAUWELS emploie ce procédé avec plein succès depuis dix-sept ans. Quelle opinion doit-on, à notre avis, lui réserver ?

- D'une part, son incontestable intérêt, puisqu'il remet la hanche dans des conditions de fonctionnement physiologiques. De fait, les observations rapportées de cette technique montrent l'excellence de certains résultats.
- Mais il ne saurait, à notre avis, se montrer efficace chez des malades présentant une importante aplasie du toit.

- Et en définitive, nous pensons que suivant la prépondérance de l'une ou de l'autre de ces malformations, il convient de se montrer éclectique. C'est la position qui fut prise par notre maitre, M.PADOVANI dans l'observation suivante :

- Observation n°56 -

'AT... Marie-Claude, 15 ans

Hospitalisée à Foch le 6 mai 1952

Enfant de 15 ans présentant depuis 1 an des troubles de la marche coïncidant avec la puberté, se présentant avec une claudication bilatérale discrète. Ne se plaint d'aucune douleur ni d'aucun trouble de la mobilité. Accuse cependant une fatigabilité plus grande limitant son périmètre de marche à environ 1km. C'est alors qu'apparaissent les douleurs du membre inférieur gauche.

A l'examen : bassin élargi et lordose lombaire accentuée. Mobilité identique des deux côtés :

F	E	Abd.	Add.	R.E	R.I
120	10	40	30	20	10

Léger raccourcissement du membre inférieur gauche de 1cm.

Radiologiquement :

- à gauche : subluxation vraie avec rupture du cintre cervico-obturateur
  grosse déformation cotyloïdienne
  CE négatif = -5
  Obliquité du cotyle = 20
  Coxa valga discrète
- à droite : pas de subluxation : le cintre n'est pas rompu,
  meilleur cotyle avec toit moins en pente et plus profond,
  coxa valga plus nette

Conclusion : faire : à gauche une butée, à droite une ostéotomie de PAUWELS.

Interventions le 8 mai (butée gauche) et le 28 mai (PAUWELS à droite). Suites sans incident. Contrôle radiologique : butée bien en place, bien appuyée sur la tête, correction exacte de la coxa valga du côté droit.

Contrôle à la sortie du plâtre : la contention par le clou de STEINMANN n'a pas été suffisante, une accentuation de l'angulation a tendance à transformer la coxa valga en coxa vara, mais, ultérieurement (7/11/1952), la correction de l'angle apparait exacte.

Réponse au questionnaire (février 1954) :

- ne souffre jamais, activité normale
- répond favorablement à toutes les questions
- s'estime très satisfaite

Résultat excellent.

Quels renseignements nous apporte la lecture de cette observation ?

- D'une part, que du côté où a été prtaiquée l'ostéotomie de PAUWELS il s'agissait d'une dysplasie et non d'une subluxation La coxa valga prédominait. L'indication de cette ostéotomie était alors valable.
- D'autre part, que la correction a été bien obtenue mais qu'on a pu redouter le risque d'une coxa vara. Nous voudrions dire à ce sujet que ce procédé de réalisation technique difficile ne peut être mis entre toutes les mains, ce qui est une raison de plus d'en limiter la diffusion.

Au total : bien appliqué il reste excellent, mais il s'adresse plus aux coxa valga qu'aux subluxations avec une grosse insuffisance du toit.

2°/ Lorsque l'examen clinique et radiologique du malade montre l'existence d'une importante coxarthrose, on est en droit de se demander si d'autres techniques ne sont pas susceptibles de donner des résultats supérieurs à ceux fournis par la butée ostéoplastique.

a) Il s'agissait essentiellement jadis, des résections arthroplastiques du col. Celles-ci étaient d'ailleurs associées à la butée. Il n'est pas dans nos intentions de discuter la valeur de cette intervention qui paraît actuellement abandonnée par la majorité des auteurs, au profit de techniques plus modernes. Rappelons seulement les bons résultats qu'elle a donnés dans une de nos observations.

b) En fait, on pense surtout actuellement à l'arthroplastie acrylique et nous voulons à ce sujet envisager les résultats que donne cette intervention dans deux cas différents.

1.- Certains auteurs ont pratiqué l'arthroplastie acrylique de principe chez des malades présentant une subluxation non compliquée. Nous en possédons un cas, opéré ailleurs dont nous résumerons brièvement l'observation.

GOUR... Georgette, 25 ans

Présente depuis 1 an des douleurs de la hanche droite, apparues après un accouchement (1950)

Le cliché montre de ce côté une subluxation congénitale avec verticalisation du col, antéversion très modérée de la tête, rupture du cintre cervico-obturateur de 1td.; toit cotyloïdien très oblique en dehors et en haut, une sclérose isolée du sourcil sans aucun pincement, un petit ostéophyte prolongeant le sourcil est la seule manifestation d'une arthrose à son extrème début.

Le 13/2/1950, on pratique une arthroplastie acrylique

Reprise de la marche au bout d'un mois 1/2

Réapparition extrèmement rapide des douleurs, diminution progressive des distances qu'il est possible de parcourir : en 1953 : 100m. malgré l'aide d'une canne sont devenus un maximum ; encore que la mobilité soit partiellement conservée,la permanence des douleurs et l'impotence fonctionnelle mènent à faire pratiquer une arthrodèse qui est réclamée par la malade pour laquelle toute vie était devenue impossible.

Nous avons à titre de curiosité, recherché et trouvé un malade présentant un aspect radiologique en tous points identiques et qui fut traité par butée. Voici son observation :

DARB... Georges, 23 ans,

Hospitalisé le 8/3/1948

Consulte pour douleurs à la marche, surtout marquées à gauche.

Radiologiquement :

- à droite : subluxation peu importante
  CE = 10
  Angle d'obliquité du cotyle = 22
  Légère rupture du cintre cervico-obturateur
  Coxa valga paraissant nette.
  Tête aplatie en tampon de wagon
  Pas d'arthrose
- à gauche : Subluxation importante
  CE négatif = -15
  Rupture du cintre cervico-obturateur dépassant 1td.
  Pas d'arthrose

Intervention le 17/3/1948 : butée double

Radiologiquement : bonnes butées, surtout à droite.Suites simples
Sort le 19/5/1948

Revu en 1950 à 3 reprises à la consultation du Pr.MERLE d'AUBIGNE à Cochin, pour des contractures musculaires du côté gauche.

Des séances de gymnastique améliorent le malade dans des proportions considérables. Revu en janvier 1952 : excellent état.

Revu en février 1954 : ne souffre pas, parcourt 4km.,lègère claudication gauche, exécute bien toutes les manoeuvres demandées.

Mobilité :

	F	E	Abd.	Add.	R.E	R.I
H.D.:	110	20	50	10	60	15
H.G.:	110	15	40	20	50	5

Radiologiquement : bonnes butées. Pas d'arthrose.

Résultat bon.

.....

Que faut-il en conclure ?

Que cette comparaison n'est pas en faveur de l'arthroplastie acrylique. Mais il n'est pas dans nos intentions de tirer des conclusions générales d'une observation isolée.Nous pensons seulement qu'il est raisonnable de penser ce qui suit :

- En ce qui concerne l'arthroplastie acrylique, il faut considérer les résultats immédiats et l'évolution secondaire.

Les résultats immédiats ne nous sont pas connus avec autant de précision que ceux fournis par la butée.Nous n'avons pas trouvé,en effet, d'importantes statistiques en ce qui concerne la subluxation congénitale et elle seule. Les 368 observations rapportées par le Pr.MERLE D'AUBIGNE le 27 mai 1953, comportent à la fois subluxations congénitales et coxarthroses. Il n'en reste pas moins que l'impression générale qui s'en dégage est loin de traduire un optimisme exagéré. " Les résultats de cette étude ne sont ni tout à fait aussi " beaux que nous l'espérions il y a trois ans, ni tout à fait " aussi mauvais que nous avons pu le craindre ces derniers " mois " (Pr. MERLE D'AUBIGNE) Il ne nous semble,en conséquence, pas indiqué d'employer une technique donnant aussi peu de sécurité immédiate dans ce type d'indication.

Mais les résultats proches ne sont qu'un élément transitoire du problème. La subluxation congénitale est traitée dans l'immense majorité des cas, chez des adultes jeunes.Les subluxations sans arthrose qui nous occupent en ce moment atteignent l'adulte aux alentours de la trentaine. Il faut donc prévoir, à priori, une très longue période de stabilité et l'intérêt de la butée ostéoplastique vient précisément de la stabilité de la guérison qu'elle procure. En est-il de même pour l'arthroplastie acrylique ? Il est bien évidemment

impossible de répondre à cette question. On est, par contre, en droit de se demander si l'on est autorisé à engagé ainsi à la légère l'avenir d'un malade jeune quand on possède par ailleurs, un autre procédé anodin,efficace et durable.

- La butée ostéoplastique,en effet, fournit, nous l'avons vu, pour cette même catégorie de malades, des résultats absolument constants. Il nous semble donc formellement contre-indiqué de lui substituer quelque autre méthode que ce soit.

2.- Le traitement des coxarthroses importantes développées sur une subluxation congénitale se présente différemment. Nous serons à ce sujet beaucoup plus bref, n'ayant pas à traiter ici de la conduite à tenir devant une coxarthrose,car c'est bien de cela qu'il s'agit. Nous rapporterons néanmoins l'observation suivante :

VIN... Louise, 34 ans

Hospitalisée le 20 septembre 1934 à Cochin

Luxation congénitale haute gauche jamais soignée(aucun signe à droite) jusqu'en juin 1933 où apparaissent des douleurs révélées par un traumatisme.

Cliniquement :

- à gauche : raccourcissement de 6cm.
- à droite : limitation relative de la flexion,
  nette de la rotation interne

Radiologiquement :

- à gauche : luxation haute
- à droite : subluxation. Verticalisation du col,rupture du cintre sur 1 td., cotyle plat condensé à son pourtour;

  coxarthrose. Pincement apical marqué de l'interligne, géodes céphaliques, ébauche de double-fond

Intervention le 6 octobre 1934 : butée ostéoplastique. Cliché de contrôle : bonne butée.

Intervention à gauche le 15 janvier 1935 : ostéotomie sous-tranchotérienne de redressement.

Revue en février 1954. On apprend que :

- de 1935 à 1945 : très bon état, disparition complète des douleurs, activité normale; la malade devait seulement s'aider d'une canne pendant les longues marches; très satisfaite à cette époque.

- en 1945 : réapparition des douleurs à droite à la fatigue, alternative d'aggravation et d'amélioration de 1945 à 1950, mais la vie était restée très convenable avec l'aide de quelques traitements médicaux et la malade, tout en souffrant de temps en temps, n'avait jamais dû réduire ses activités.
- en 1950 : on propose une arthroplastie acrylique qui est pratiquée le 6 novembre 1950 par un autre chirurgien. Celui-ci a pratiqué l'ablation de la butée : CRO Résection par luxation première. Pas de creusement du cotyle.Bonne réduction. Tête de 43-70.

  Cliché de contrôle : tête armée,parfaitement en place.
- Depuis cette intervention, a du cesser du jour au lendemain toute activité ; ankylose partielle en flexion ; ne peut parcourir que quelques pas avec une canne ; tout déplacement est impossible; persistance des douleurs.

Mobilité :

F	E	Abd.	Add.	R.I.	R.E.
de 20 à 40	-20	0	0	5	20

Que faut-il en conclure ?

a) Qu'il s'agissait d'un mauvais cas au départ.

b) Que la butée, après une amélioration transitoire avait donné un résultat que l'on pourrait qualifier de moyen ou de médiocre.

c) Que l'arthroplastie acrylique a incontestablement été une catastrophe en précipitant l'évolution vers l'impotence complète et la permanence des douleurs

Cette parenthèse sur les indications respectives de la butée et de l'arthroplastie dans les subluxations congénitales nous parait riche d'enseignements. Elle nous apprend :

1°) Que le problème est simple pour les cas non compliqués de coxarthrose : la contre-indication de l'arthroplastie est nette,formelle,absolue,péremptoire.

2°) Qu'en ce qui concerne les coxarthroses avancées :

- on peut être amené à en discuter l'application,
- mais il faut le faire avec la plus grande prudence en se souvenant que :

= la butée donne encore dans ces cas 54,5% de succès,

= l'arthroplastie entraine une proportion de succès et d'échecs que nous ne pouvons pas chiffrer avec certitude ; elle ne nous parait pas en tout cas donner une garantie de beaucoup supérieure ni pour le présent, ni pour l'avenir.

Mais il peut être plus justifié ici de prendre un risque chez un malade moins jeune et se présentant de façon moins favorable au départ.

C:) Il est des cas où l'on peut discuter l'association à la butée ostéoplastique d'un traitement chirurgical complémentaire

1°) Les luxations hautes siégeant du côté opposé posent un problème difficile.

a/ en cas de luxation non appuyée, l'importance de l'adduction doit être évaluée :

- s'il existe une adduction discrète, on ne peut rien faire étant donnée la bonne tolérance paradoxale fréquemment constatée dans cette grave malformation.
- s'il existe une adduction importante - cas fréquent- il peut être logique de lui opposer une ostéotomie dite de direction et d'appui, dont les résultats fonctionnels sont depuis longtemps connus.

b/ en cas de luxation antérieure appuyée, le problème est difficile. L'avenir est ici généralement grévé par la mauvaise tolérance et leur évolution vers l'arthrose.

- à un stade précoce, on peut leur opposer une butée C'est la seule indication que notre maitre M.PADOVANI conserve à la butée haute. De fait, les résultats que nous connaissons se sont avérés favorables.
- par contre, à une période plus tardive avec grosse arthrose douloureuse, on peut être tenté dans le but de donner à l'autre côté le maximum de chances de guérison, de faire ici une arthrodèse qui assure indolence et appui franc.

2°) La persistance des douleurs a fait proposer des interventions complémentaires mineures telles que l' énervation de la hanche : beaucoup pratiquée jadis, elle n'a donné en général que des déboires, l'amélioration produite n'était au maximum que transitoire et cette technique a été abandonnée.

3°) Une adduction persistante peut indiquer une ténotomie des adducteurs qui peut redonner, grâce à un geste simple une abduction perdue depuis longtemps. Elle n'est en tout cas qu'un geste complémentaire.

4°) En cas de subluxation avec coxa vara et brièveté du col on peut être amené à pratiquer une transplantation du grand trochanter : on peut espérer ainsi donner une meilleure stabilité aux muscles de la région qui travaillent dans des conditions anatomiques plus favorables

5°) Enfin, parfois, une ostéotomie sous-trochantérienne peut donner des résultats favorables que n'avait pu fournir la butée. Nous en possédons une observation :

- Observation n°61 -

LAZZARO...Paulette, 30 ans

Hospitalisée à Cochin le 26 janvier 1940

Avait été traitée à 15 mois pour luxation congénitale droite unilatérale et plâtrée 6 mois dans les positions successives. Enfance normale.Accouchement normal et bien toléré en 1936. Apparition en septembre 1939 de douleurs à la fatigue sans claudication. Le cliché pré-opératoire montre :

- à gauche : une hanche strictement normale
- à droite : une hanche dysplasique sans subluxation vraie
    - le cotyle est insuffisant et mal formé
    - CE = 10 ; angle d'obliquité du toit = 15
    - mais la tête n'est pas déplacée
    - le cintre C.O. n'est pas rompu
    - la distance tête-arrière-fond est normale
    - il existe une sclérose du sourcil
    - arthrose minime mais indiscutable qui a fait son apparition marquée par :
        - un léger pincement apical
        - et un petit ostéophyte péri-fovéal

Butée pratiquée le 30 janvier 1940; cliché de contrôle : excellente butée. Suites normales. Quitte l'hôpital le 21 mars.

L'amélioration n'est que transitoire et les douleurs réapparaissent 9 mois plus tard, menant à pratiquer traitements physiothérapiques et section des nerfs obturateurs le 19 nov.1951 : sans succès.

- de 1941 à 1946 : activité très entravée par les douleurs
- en 1946 : on pratique une ostéotomie sous-tranchotérienne. Depuis l'état se maintient excellent la malade ne souffre plus, parcourt à pied de longues distances sans canne, répond faforablement à tous les tests habituels; l'appui monopode est facile et le léger raccourcissement bien compensé par une talonnette n'entraine pas de claudication.

Mobilité :

F	E	Abd.	Add.	R.I.	R.E.
50	10	45	20	-30	60

Donc une attitude vicieuse en rotation externe empêche de classer comme excellent le résultat de cette hanche fonctionnellement satisfaisante et entièrement indolore.

Résultat Bon.

.....

Un tel procédé peut donc être tenté en cas d'échec de la butée. Il s'avère susceptible d'apporter un succès durable.

o
o o

TECHNIQUE OPERATOIRE

:-:-:-:-:-:-:-:-:-:-:-:-:

Nous serons bref sur la description de la technique opératoire. Celle qui est employée par notre maitre le Professeur Agrégé PADOVANI est la technique du Professeur MATHIEU. Elle consiste à abaisser sur la tête un volet iliaque calé par des greffons tibiaux qui en maintiennent l'abaissement en le consolidant.

L'opéré est placé, le membre inférieuren extension puisqu'il n'est pratiqué le plus souvent qu'une butée simple. La voie d'abord comporte une incision de Smith-Petersen avec ses deux parties verticale et horizontale se réunissant au niveau de l'E.I.A.S. L'étendue de l'incision de part et d'autre de cette épine est d'environ 8cm.

Après incision de l'aponévrose, la sonde cannelée découvre l'interstice entre couturier et fascia lata. Il est dissocié et le fémoro-cutané est recliné sous l'écarteur interne.Il est parfois resequé si l'on redoute l'apparition ultérieure de névralgies.

L'index, plongé dans la profondeur, accroche et soulève la masse formée par le moyen fessier et le tenseur du facia lata La partie antérieure de cette masse est désinsérée au niveau de la crête iliaque. La rugine dégage d'insertion musculaire tout le tiers antérieur de la fosse iliaque externe; on tamponne quelques instants, pour arrêter l'hémorragie.

On aperçoit alors la saillie formée par la tête fémorale recouverte de son appareil capsulo-ligamentaire. Elle est d'autant plus proche que la subluxation est plus marquée.

Le droit antérieur recouvre en-avant la tête fémorale,on le charge sous un écarteur qui le tend. Puis, de bas en haut, le long de la capsule, on glisse une rugine plate qui se coiffe d'un repli épais : le tendon réfléchi ; on le sectionne ou même on le résèque sur plusieurs centimètres pour qu'il ne fasse pas obstacle à l'abaissement du volet. La section de ce tendon réfléchi constitue un temps capital de l'intervention. On est alors au contact de la capsule, mais nous avons dit plus haut que sa grande épaisseur exposait à faire une butée trop haute; afin de bien placer cette dernière, le Professeur MATHIEU ouvrait la cavité articulaire et pouvait ainsi repérer l'emplacement du rebord cotyloïdien. M.PADOVANI amincit à l'extrême la capsule sans l'ouvrir, jusqu'à apercevoir la tête par transparence. Si une ouverture accidentelle de la capsule se produit elle ne présente aucun inconvénient. On peut dès lors confectionner le volet iliaque.

Ses bords antérieur et postérieur sont tracés au ciseau mince de FARABEUF dans le 1/3 antérieur de la fosse iliaque. Son bord supérieur,convexe, suit la crête; ce volet est progressivement taillé de haut en bas. Sa taille doit être poursuivie au-dessous de l'emplacement du sourcil. Abaissée progressivement, sa charnière se brise souvent chez l'adulte. Quoi qu'il en soit, il sera maté sur la tête fémorale et calé par les greffonc tibiaux.

Ceux-ci ont été prélevés sur le tibia opposé (jamais M.PADOVANI n'a employé d'os de banque dans cette intervention). Ces greffons tibiaux, au nombre de trois, sont enfoncés à force dans une tranchée creusée au ciseau de MACEWEN qui entaille profondément le sourcil au-dessus de la charnière du volet. Saisis dans le porte-greffon de PADOVANI, ils sont solidement fichés dans l'encoche qui leur a été préparée. Il faut remarquer que la taille de cette tranchée tend à réaliser un abaissement de la partie externe du toit. M.PADOVANI effectue toujours à ce moment, avec le ciseau, un mouvement de levier pour assurer un abaissement convenable qui sera maintenu par les greffons. En cas d'antéversion marquée de la tête, l'un des greffons est placé sur la face antérieure de l'articulation.

Réinsertion du moyen fessier et du tenseur du fascia lata. Fermeture au catgut de l'aponévrose.Fermeture de la peau sans drainage. Quarante cinq jours d'immobilisation simple au lit sont suffisants.

Nous avons rapporté cette technique mise au point depuis déjà longtemps. Nous tenons seulement à en dégager deux points particuliers :

- D'une part, l'amincissement capsulaire combiné à la résection du tendon réfléchi du droit antérieur permettant de juger exactement l'emplacement de l'insertion capsulaire et de faire une butée basse.

- D'autre part, l'abaissement réel du toit cotyloïdien réalisé par la taille de la tranchée destinée aux greffons et maintenu par ces derniers. Le toit artificiel ne prolonge donc pas seulement un cotyle de longueur insuffisante, il corrige du même coup son obliquité, agissant ainsi sur les deux éléments de cette malformation congénitale.

o
o o

I.- SUBLUXATIONS PRIMITIVES.-

- Observation n°2 -

PAG... Jeanne, 37 ans

- Hospitalisée le 15 avril 1929
- Dès l'enfance, claudication indolente n'ayant entrainé ni diminution de l'activité normale, ni sanction thérapeutique.
- Apparition de douleurs et augmentation de la claudication antérieure, à 36 ans
- A son entrée : - douleurs survenant au bout d'une courte distance, cédant au repos
  - impression d'instabilité
  - ne peut marcher que très appuyée sur une canne.
- A l'examen : raccourcissement gauche de 2cm.
  Diminution de la flexion et de la rotation externe
- Radiographie :

  (Hanche droite : normale : CE = 37
  (Obliquité du cotyle = 5
  (Tête légèrement antéversée
  (Hanche gauche : grosse subluxation avec arthrose :
  (Cotyle très déformé, reporté en dehors et en haut
  (Cintre rompu sur 2td.
  (Tête aplatie en béret: double fond et seuil
  (Ecrasement de l'interligne
  (Ostéophytose inférieure en goutte

- Intervention le 24 avril 1939 : butée gauche
- Pas de cliché post-opératoire
- Réponse au questionnaire (février 1954)

  (Souffre parfois aux changements de temps, mais son activité n'en est nullement entravée
  (Marche relativement peu (ne précise pas les distances parcourues) avec une canne.
  (Présente une claudication
  (S'estime améliorée en ce qui concerne les douleurs.

Résultat Moyen.

- Observation n°4 -

ERNAN... André, 22 ans.

- Hospitalisé à Cochin le 8 mars 1933
- Rien dans l'enfance. Apparition de douleurs depuis 3 mois, siégeant à la hanche, la fesse gauche et irradiant au genou. Les douleurs s'exagèrent à l'effort mais aussi au repos. La marche est devenue pratiquement impossible.
- A l'examen : boiterie et limitation de l'abduction
- Radiologiquement :
  - à gauche : CE = 20
    Angle d'obliquité = 10
    Pas de subluxation vraie
    Pas d'arthrose
  - à droite : CE = 30
    Angle d'obliquité = 8
- Intervention en mars 1937 : butée gauche

  Contrôle post-opératoire : butée excellente
- Revient consulter le 29 janvier 1934 pour douleurs lombaires On diagnostique une spina bifida de L.5 et on pratique une greffe d'Albee. Quitte le service le 25 mai 1934
- Revu en février 1954 : Etat absolument parfait.

  Ne souffre jamais
  Fait en plus de son métier tous les travaux trop durs pour sa femme, concierge
  Parcourt facilement 15km. à pied
  Exécute parfaitement tous les mouvements demandés.

  Mobilité : normale, sauf la R.I. limitée à 5°
- Radiologiquement : excellente butée. Aucune modification radiologique depuis 21 ans, pas même de sclérose du sourcil.

  Résultat excellent.

.....

- Observation n°5-

REME... René, 25 ans.

- Hospitalisé le 10 juillet 1933 pour douleurs de la hanche droite

  Légère claudication depuis l'enfance. Apparition de douleurs

depuis 2 ans.Gonalgies à la fatigue.

- Cliniquement : mobilité normale.
- Radiologiquement :
  - à gauche : hanche normale.
    CE = 40
    Obliquité du cotyle = 3
  - à droite : dysplasie légère : col verticalisé.
    CE = 25
    Obliquité du cotyle = 10
    -subluxation ébauchée
    début de rupture du cintre
    distance tête arrière-fond un peu augmentée

  Pas de coxarthrose d'aucun côté.
- Intervention le 17 juillet 1933. Suites simples. Quitte le service le 26 aout 1933. Contrôle radiologique : butée excellente.
- Réponse au questionnaire en février 1954 :

  Ne souffre pas
  Parfois vague gêne après une grande fatigue
  Légère claudication
  Parcourt plusieurs kilomètres sans canne
  Répond favorablement à toutes les questions habituelles.

Résultat bon.

.....

- Observation n°6 -

JOL... Léontine, 45 ans.

- Hospitalisée à Cochin le 14 septembre 1934
- Apparition depuis 10 ans de douleurs au niveau de la hanche droite, à la fatigue. Depuis 1 mois : augmentation nette des douleurs qui rendent la marche impossible en fin de journée, tout en gardant un caractère de douleurs à l'effort. Toujours rien à gauche.
- Cliniquement : boiterie légère à la fatigue. Mobilité : limitation de la flexion, abduction et adduction.
- Radiologiquement :
  - hanche gauche : dysplasie sans subluxation
    CE = 15 . Obliquité du cotyle = 13

- hanche droite : dysplasie cotyloïdienne très marquée
  CE = inférieur à 10
  obliquité cotyloïdienne à 25

Pas de sublux. vraie, pas de rupture du cintre CO.

- Intervention le 15 octobre 1934 : butée droite. Suites simples contrôle radiologique : bonne butée.
- Revient à Cochin le 1er septembre 1936 pour une butée gauche pratiquée le 3 septembre. Suites simples. Contrôle radiologique bonne butée.
- Revue le 12 mars 1937 : disparition de toutes douleurs Mouvements passifs normaux.
- Questionnaire en février 1954. Il apprend que :
  - la malade est morte d'un ramollissement cérébral en septembre 1953
  - La famille a tenu à préciser que jusqu'à sa mort elle avait eu une activité et une marche normales et sans douleurs " au point qu'il était impossible de voir qu'elle avait été opérée..."

Il semble donc, qu'il soit agi d'un

Résultat excellent.

.....

- Observation n°7-

NORM... Marguerite, 43 ans.

- Hospitalisée le 13 mai 1936
- A toujours boité depuis le début de la marche. Cette boiterie apparaissait à la fatigue. Aucune douleur jusqu'à 38 ans.
- A l'examen : le membre inférieur droit est raccourci de 1,5cm. et en rotation externe et abduction légère.
- Le cliché pré-opératoire montre :
  - à droite : une subluxation importante avec coxarthrose
    (CE négatif à 25°
    (Obliquité du cotyle à 35°
    (Rupture du cintre
    (Verticalisation du col (gagnant le bord (intérieur de la (diaphyse sans (transition.

Il existe en outre :

(un double fond cotyloïdien
(un pincement apical
(une ostéophytose en bec inférieur (goutte)

- à gauche : cotyle dysplasique sans subluxation

(CE = 13
(Obliquité du cotyle = 15
(Pas de déplacement de la tête en haut ni en de-
(hors.

- signes d'arthrose à son extrème début

(pas de pincement apical mais,
(petit ostéophyte péri-fovéal

- Intervention le 18 mai 1936 : butée basse, antérieure, bien placée, mais une ligne claire indique sur le cliché du 19 juin une fracture de la butée à sa base. On note déjà une accentuation manifeste de l'arthrose.
- Réponse au questionnaire en février 1954 : Elle apprend :
  - que les douleurs sont permanentes,
  - la fonction très minime selon les tests du questionnaire,
  - la malade ne peut parcourir plus de 200m.
  - L'intervention n'a entrainé aucune amélioration

Les clichés que nous avons pu consulter dans le service du Dr. de SEZE montrent actuellement une coxarthrose bilatérale très évoluée.

Résultat mauvais.

.....

- Observation n°9 -

BELO... Helène, 21 ans.

- Hospitalisée à Cochin le 5 mai 1939
- Apparition d'une claudication à l'âge de 12 ans, initialement indolente. Douleurs à la marche et à la fatigue depuis 3 ans Actuellement marche rendue très difficile par l'importance de la douleur.
- A l'examen : très léger raccourcissement gauche.
- Radiologiquement :

- à droite : dysplasie sans subluxation
  (CE = 15
  (Obliquité du cotyle = 15
  (Pas de signe de coxarthrose
- à gauche : subluxation nette
  (cotyle très plat et vertical
  (cintre cervico-obturateur rompu sur 1 td.
  (col vertical dont la trame est verticale
  (part de la zone d'appui de la tête pour
  (gagner le bord interne de la diaphyse
  (pas de grosse antéversion céphalique
  (importante condensation péri-cotyloïdienne
  (près du sourcil

Arthrose : (géodes au-dessus du cotyle
(petit avant toit
(pincement polaire supérieur

- Intervention le 20 mai 1939 : butée gauche. Contrôle post-opératoire : bonne butée. Suites simples. Quitte l'hôpital le 22 aout 1939.
- Revue le 5 février 1954
- Cliniquement : excellent état. Deux accouchements (1940 et 1949) n'ont pas compromis le résultat,bien qu'une période douloureuse ait suivi le second. Actuellement ne souffre jamais. Parcourt des distances illimitées et ne s'est jamais servi de canne. Porte de très lourdes charges (caisses de 30kgs. dans les marchés).

Mobilité :

F.	E.	Abd.	Add.	R.I	R.E
85	n.	50	30	30	40

- Radiologiquement :
  - à droite : même aspect qu'en 1939. Pas d'arthrose,ni subluxation
  - à gauche : bonne butée bien modelée
    Augmentation nette des signes d'arthrose
    En effet :
    - si le pincement ne s'est pas augmenté
    - par contre, apparition d'un double-fond, 2 géodes de plus qu'en 1939.

Conclusion : Résultat excellent.
Aucun signe clinique, malgré une arthrose radiologique nette.

.....

- Observation n°11 -

MATHO... Marie-Madeleine, 34 ans

- Hospitalisée à Cochin le 29 avril 1940 pour subluxation bilatérale
- Examen radiologique :
  - à droite : subluxation haute
    - grosse déformation cotyloïdienne : petit cotyle plat et vertical, très insuffisant, donnant un aspect de cotyle à double étage
    - tête antéversée de volume normal
    - col verticalisé
    - rupture du cintre cervico-obturateur de près de 3 td.

  Il existe une condensation du toit qui ne parait pas suffisante pour parler d'arthrose débutante

  - à gauche : subluxation moins marquée :
    - cotyle très insuffisant
    - CE = 20
    - Rupture plus minime du cintre
    - angle d'inclinaison du col:normal et
    - antéversion moins marquée de la tête
    - par contre arthrose débutante avec une ostéophytose péri-fovéale en téton
- Butée gauche le 9 mai 1940
  Butée droite le 8 février 1941

Aucune nouvelle jusqu'en 1954

- Revue ne février : malade pléthorique ayant engraissé de 15kgs. 3 accouchements bien tolérés.
  - pas de douleurs au repos
  - A la fatigue douleurs lombaires et contractures des fessiers
  - Marche sans canne et vaque sans fatigue à ses occupations. Mais doit se reposer après avoir parcouru 1km.
  - Réponses favorables aux autres tests du questionnaire.

Mobilité :

	F	E	Abd.	Add.	R.I.	R.E.
H.D. :	90	0	35	20	10	50
H.G. :	70	10	30	20	20	20

- Radiologiquement : excellente butée de chaque côté. Progression très minime en 14 ans, des signes d'arthrose. En particulier, pas de pincement et l'interligne articulaire se continue parfaitement entre tête et butée.

Résultat moyen.

.....

- Observation n°12 -

DUDA... François, 44 ans.

- Hospitalisé le 9 aout 1940. Pas d'observation à cette date.
- Radiologiquement :
  - à droite : Dysplasie cotyloïdienne sans subluxation ni arthrose.
  - à gauche : Importante subluxation :
    - (Cotyle insuffisant
    - (Rupture du cintre cervico-obturateur de 2 td.
    - (Tête très antéversée, très volumineuse

    Arthrose importante :
    - (Pincement de l'interligne
    - (grosses modifications de la texture osseuse
- Intervention le 14 aout 1940 : butée gauche.
  Cliché de contrôle : bonne butée.
- Réponse au questionnaire février 1954 :
  - Souffre en permanence
  - Ne peut parcourir que 5 à 600 mètres, avec une canne

  Répond défavorablement à la plupart des questions ,bien qu'estimant tout de même avoir été amélioré.

Résultat médiocre... ou nul.

- Observation n°13 -

TIERC... Marie-Louise, 33 ans

- Hospitalisée à Cochin le 6 septembre 1940
- Premier signe en 1939, à 32 ans. La marche devient progressivement impossible en raison de la douleur et la malade doit rester perpétuellement allongée. Ce syndrôme douloureux a succédé au premier accouchement.

- Radiologiquement :
  - à gauche : aspect normal
  - à droite : subluxation et coxarthrose extrèmement marquée avec écrasement complet de l'interligne et grosse ostéophytose au point qu'on ne distingue plus la tête du cotyle.
- Intervention le 17 septembre (butée) et le 16 novrembre (résection arthroplastique).
- Réponse au questionnaire février 1954 :
  - Peut parcourir 5km. mais souffre fréquemment sauf les 8 jours suivant les règles qui sont exempts de douleur.
  - A eu depuis 3 accouchements bien tolérés
  - L'amélioration, très importante au début, a été de courte durée : actuellement, amélioration par rapport à l'état antérieur, mais seulement partielle.
- Conclusion : Résultat moyen d'une butée associée à une résection arthroplastique.

.....

- Observation n°14 -

DELAVAL....Georgette, 26 ans.

- Hospitalisée à Cochin le 20 septembre 1940
- Aurait présenté dans l'enfance, des troubles de la démarche, troubles transitoires qu'elle peut mal préciser.
  Vie normale jusqu'en 1939. A cette époque, apparition de gonalgies gauche à la fatigue sans douleur au niveau de la hanche. Ne souffre absolument pas à droite.
- Le cliché pré-opératoire, 13 septembre 1940, montre :
  - à droite : une hanche dysplasique sans subluxation
    - CE = 10
    - Angle d'obliquité du cotyle = 20
    - La coxa valga parait ici indiscutable sur un cliché pris en légère rotation interne
    - Il n'existe pas actuellement de subluxation vraie :
      - le cintre n'est pas rompu
      - la distance tête-arrière-fond est normale

Il n'existe aucun signe d'arthrose.

- à gauche : dysplasie et subluxation manifeste.

(Angle CE positif à 15°
(Angle d'obliquité du cotyle = 30
(Cintre cervico-obturateur rompu sur 1td.
(Le col parait moins vertical que du côté
(opposé

Il n'existe aucun signe d'arthrose

- Interventions le 25 septembre (butée gauche) et le 12 octobre (butée droite).

Le cliché post-opératoire, 12 novembre 1940, montre :

- à droite : une butée médiocre, trop haute (1 td.1/2 au-dessus de la tête, sur le cliché)
- à gauche : une bonne butée bien appliquée, en bonne position.

- Suites opératoires normales (sort le 22/12/1940). L'amélioration a été immédiate et durable. 2 accouchements normaux en septembre 1945 et avril 1948 n'ont été suivis d'aucun incident. Actuellement, la malade mène une vie rigoureusement normale, ne boite pas, marche sans canne, ne souffre jamais sauf à la grande humidité, parcourt de longues distances sans fatigue (+ de 5km.), et remplit bien tous les tests habituels (habitant au 4ème étage, elle les parcourt sans peine de nombreuses fois par jour).

- L'examen de la mobilité montre :

	F	E	Abd.	Add.	R.E	R.I
H.G. :	110	10	40	30	50	50
H.D. :	120	10	40	30	50	50

- Donc résultat parfait, au point de vue douleur et mobilité.
- Cliché du 13 février 1954 :
  - à gauche : excellent butée bien modelée
  - à droite : butée trop petite et mal orientée.

Aucun signe d'arthrose sur aucune des hanches.

.....

- Observation n°17 -

THIER... Marie-Eugénie, 58 ans

- Hospitalisée le 29 octobre 1941
- N'a jamais souffert dans l'enfance ni dans la jeunesse. Début des douleurs à l'âge de 40 ans. Attend encore 18 ans avant de se faire opérer, souffrant sans cesse et marchant péniblement avec 2 cannes.

- Intervention le 6 novembre 1941 : butée gauche
- Cliché post-opératoire :
  - à gauche : subluxation franche et arthrose
    (cotyle plat, CE = 0, toit oblique
    (col vertical
    (rupture large du cintre cervico-obturateur
    ((2 td.)
    (pincement supérieur complet,
    (densification du toit avec une ostéophy-
    (tose en auvent (avant-toit)
    (double fond cotyloïdien

    La butée : mauvaise, implantée trop haut. Direction verticale
  - à droite : dysplasie cotyloïdienne sans subluxation
    (CE = 15
    (Angle d'obliquité du cotyle = 15
    (Col vertical paraissant mériter le nom de
    (coxa valga

    Pas d'arthrose.
- Suites simples, quitte le service le 25 décembre 1941.
- Revue en février 1954 : on apprend qu'une amélioration incomplète, n'a duré que quelques mois. Une ostéotomie a été pratiquée 1 an 1/2 plus tard à Saint-Joseph et actuellement :
  - douleurs permanentes
  - fonction relativement conservée malgré :

    Une mobilité de :

F	Abd.	Add.	R.E	R.I
85	45	10	40	0

    Un raccourcissement de 2cm.

Résultat nul : deuxième intervention nécessaire.

.....

- Observation n°18 -

DAB... Andrée.

- Consulte M.PADOVANI le 27 février 1943
- Rien dans l'enfance. Traumatisme en 1938 révélant la subluxation inconnue. Depuis, claudication nette et douleurs permanentes entrainant une suppression pratiquement complète de toute activité.

- A l'examen : subluxation droite et arthrose au point qu'on envisage éventuellement une résection par un deuxième temps.
- Intervention le 22 mai 1943 : butée droite.
- Revue en février 1954 :
  - Cliniquement : diminution des douleurs ayant débuté dans les suites de l'intervention, qui a progressé régulièrement; ne souffre plus la nuit.
    Doit s'aider d'une canne à la marche.
    Dérouillage le matin
    Tous les autres tests sont favorables en dépit d'une claudication nette à droite.

    Mobilité :

F	E	Abd.	Add.	R.E	R.I
90	10	45	30	de15 à 60	-15

  - Radiologiquement :
    - à gauche : hanche normale en dépit d'une antéversion de la tête qui parait isolée
    - à droite : le cliché est reproduit comme exemple :
      - d'une arthrose très importante, bien tolérée cliniquement.

Résultat moyen.

.....

- Observation n°20 -

Mme BRAU... 31 ans

- Consulte M.PADOVANI le 16 juin 1943
- Boiterie de naissance pour subluxation gauche.
  Accouchement en 1939. Apparition des douleurs en 1941
  Souffre énormément à la moindre fatigue même au repos
  S'assied et se lève difficilement. D'où activité pratiquement nulle.
- Intervention le 4 aout 1943 : butée gauche
  Suites normales
- Revue en février 1954 :
  - Cliniquement : disparition complète et persistante des douleurs
    Marche sans canne et peut parcourir sans fatigue ni douleurs n'importe quelle distance.

Réponse favorable à toutes les questions.
Seule existe une petite claudication gauche malgré le port d'une talonnette.

Cette amélioration a été immédiate et s'est maintenue sans à-coup.

Mobilité :

F	E	Abd.	Add.	R.E.	R.I.
90	10	30	40	45	10

- Radiologiquement :
  - à droite : aspect normal
  - à gauche :
    - La subluxation:importante : cintre cervico-obturateur rompu sur près de 2 td.
    - La butée excellente, bien moulée sur la tête en prolongement du cotyle, antéversée
    - La coxarthrose : considérable :
      - pincement presque total
      - double fond
      - seuil
      - ostéophyte en goutte

<u>Conclusion</u> : Résultat excellent.Contraste entre l'arthrose radiologiquement énorme et l'indolence absolue.

.....

- Observation n°21 -

CAZI...Auréa, 44 ans.

- Consulte le 2 janvier 1945 :
- Rien dans l'enfance.Apparition de douleurs de la hanche gauche à la fatigue et même au lit depuis 3 ans.
- A l'examen : subluxation congénitale gauche.
- Intervention le 4 février 1945 (malade de ville) par M.PADOVANI. Bonne butée. Une embolie pulmonaire sans gravité. La malade se lève le 45è jour.
- Revue en mai 1945 : excellent état.
- Actuellement : février 1954 : (réponse au questionnaire) :
  - ne souffre pas
  - parcourt de longues distances sans canne
  - réponses favorables au questionnaire,sauf une légère claudication à la fatigue
  - Se déclare très satisfaite.

Résultat excellent.

- Observation n°23 -

BOUR...François, 37 ans.

--Hospitalisé à Cochin le 17 aout 1945

--Rien dans l'enfance.Apparition en 1942 des douleurs à la fatigue et d'une légère claudication droite à la suite d'un traumatisme. En 1941, retour de captivité, douleurs,claudication et surtout instabilité pénible de la hanche droite entravent considérablement l'activité.

- Radiologiquement :

  - à gauche : (CE = 22
    (obliquité du cotyle = 10
    (Limite de la normale et de la dysplasie)

    Pas de coxarthrose.

  - à droite : (Aplasie de la moitié externe du bord supérieur du cotyle
    (CE = 0
    (Obliquité du cotyle = 20
    (Grosse antéversion céphalique
    (Ni subluxation vraie,
    (Ni coxarthrose,
    (Pas de rupture du cintre cervico-obturateur

--Intervention le 29 aout 1945 : butée droite, excellente. Suites simples. Sort le 15 octobre 1945

--Revue en février 1954 :

- Cliniquement :

  Amélioration qui a demandé 6 mois pour se compléter
  Est actuellement absolue : aucune douleur. Parcourt 15km sans canne. Travaille sur une échelle toute la journée sans fatigue. Exécute bien tous les mouvements demandés
  Pas de claudication.Est très satisfait.
  Mobilité :

F	E	Abd.	Add.	R.I.	R.E.
110	10	60	35	15	50

- Radiologiquement :

  Pas d'arthrose : aspect radiologique de la hanche identique à ce qu'il était avant.

Résultat excellent.

.....

- Observation n°24 -

ROBI... Louise, 42 ans

- Consulte M.PADOVANI le 26 décembre 1945
- Jusqu'à 25 ans a bien marché, sans fatigue, sans douleurs ni boiterie. Depuis, souffre de la hanche droite depuis 17 ans. Actuellement, douleurs permanentes et son activité est de ce fait très réduite.
- A l'examen : claudication. Mouvements bien conservés,notamment les rotations,flexion déviée mais étendue.
- Intervention le 18 février 1946 : butée droite. Suites simples
- Revue le 11 mai 1946 : très bon résultat.Mouvements très étendus. Marche sans canne.
- Réponse au questionnaire (février 1954) :
    - Ne souffre que très rarement après une grosse fatigue et encore s'agit-il d'une gêne plus que d'une douleur vraie.
    - Parcourt facilement 4km. sans jamais s'aider d'une canne.
    - Répond favorablement à toutes les questions en dépit d'une claudication droite. S'estime très satisfaite de cette grosse amélioration.

Résultat excellent.

.....

- Observation n°25 -

ALLA... Robert, 46 ans

- Hospitalisé à Cochin le 11 avril 1946
- Pas de renseignements sur l'histoire clinique initiale.
- Radiographies :
    - à droite : subluxation et coxarthrose
        - cotyle insuffisant
        - rupture large du cintre cervico-obturateur d'1 td.
        - col verticalisé
        - tête antéversée et déformation en tampon de wagon
        - condensation du cotyle en haut
        - pincement apical net
        - zone de sclérose et d'ostéoporose cervico-céphalique.

- à gauche : lésions similaires
  - Cotyle insuffisant avec condensation supérieure
  - Verticalisation du col et géode
  - antéversion de la tête
  - rupture large du cintre

- Intervention le 26 avril (butée gauche) et le 17 juin (butée droite.Clichés post-opératoires : bonne butée de chaque côté
- Réponse au questionnaire (février 1954) :
  - souffre à la fatigue et au repos par intermittence
  - peut exercer son métier de maroquinier; parcourt à pied 1km.
  - doit s'aider d'une canne
  - répond défavorablement aux différents tests du questionnaire
  - se déclare satisfait et amélioré par rapport à l'état initial

Résultat médiocre.

.....

- Observation n°26 -

BLEUS... Andrée, 32 ans.

- Consulte M.PADOVANI le 18 avril 1946
- Rien dans l'enfance.Apparition récente de poussées douloureuses. Cliniquement : aucune limitation des mouvements.
  Radiologiquement : cotyle aplati.
  tête légèrement subluxée
- Intervention le 22 novembre 1946 : butée gauche.Suites normales.
- Revue le 19 juin 1947 : excellent résultat.Mobilité normale Rien à l'examen.
- Réponse au questionnaire (février 1954) :
  - parfois vague douleur après grande fatigue
  - tout le reste est parfait : ne boite pas,parcourt 5 à 6 km. sans fatigue et sans canne.Court et nage facilement. Activité non entravée par 5 étages à gravir plusieurs fois par jour.
  - Se dit transformée : "aucune comparaison possible avec l'état antérieur".

Résultat excellent.

.....

- Observation n°27 -

CHAR... Arthur, 29 ans

- Hospitalisé le 11 avril 1946
- On ne possède aucun renseignements sur l'histoire clinique.
- Radiologiquement :
  - à gauche : dysplasie sans subluxation
    - cotyle insuffisant : CE = 19. Obliquité = 12
    - pas de subluxation ; cintre non rompu
    - pas d'arthrose
  - à droite : aspect très voisin (plus accentué)
    - CE = 10 ; obliquité du cotyle = 25
    - pas de subluxation
    - pas d'arthrose
    - de ce côté, antéversion marquée de la tête
- Intervention le 3 juin 1946 : butée bilatérale
  Cliché de contrôle : excellentes butées
- Réponse au questionnaire (février 1954) : Tout est absolument parfait chez ce malade cultivateur, debout toute la journée, couvrant fréquemment de longues distances (30km.) à bicyclette Ni douleur ni fatigabilité. Bonne réponse à toutes les questions

  Résultat excellent.

.....

- Observation n°28 -

BOURD... Anne,45 ans

- Hospitalisée à Ivry le 3 juin 1948
- Rien dans l'enfance. En 1944, installation concomittante de claudication et de douleurs à la marche s'intensifiant progressivement.
- Radiologiquement :
  - Redressement du col
  - Pas d'antéversion céphalique
  - Rupture minimum du cintre
  - Cotyle légèrement insuffisant
  - Un signe isolé d'arthrose : écrasement de l'interligne en haut.

- Intervention le 3 juillet 1948 : butée gauche. Pas de cliché de contrôle.
- Revue en février 1954 : aucune amélioration à aucun moment. Marche sans canne impossible.Claudication gauche importante Aggravation continue de l'état sauf une période d'amélioration transitoire.

Mobilité : n'a pas été recherchée volontairement car il apparaissait trop pénible de faire mettre la malade sur la table

Cliché : Coxarthrose considérable.Disparition de l'interligne Devrait être prochainement ankylosée.

Résultat mauvais.

.....

- Observation n°29 -

Mme PEROCH..Annette

- Consulte M.PADOVANI le 9 octobre 1946
- Présente une subluxation congénitale bilatérale beaucoup plus marquée à droite
- Intervention le 25 octobre 1946 : butée droite. Cliché de contrôle : excellente butée. Suites simples.
- Revue le 17 septembre 1947 : bon état. Surveiller le côté gauche en vue d'intervention si l'état s'aggrave.
- Revue le 16 février 1953 : n'a plus jamais eu de douleurs à droite. Mais apparition de douleurs à gauche et dans la région lombaire.
  - Radiologiquement : très bonne butée droite
    - à gauche : Accentuation de la subluxation et apparition d'un pincement du cartilage
- Intervention le 31 octobre 1953 : butée gauche. Suites simples
- Revue le 26 février 1954 : marche très facilement sans canne Ne souffre pas. Monte et descend facilement les escaliers

Mobilité :

	F	E	Abd.	Add.	R.E.	R.I.
H.D.:	80	10	1/2	1/2	1/2	0
H.G.:	50	10	1/3	1/4	1/4	1/4

Résultat bon .

.....

- Observation n°30 -

THIER...Alfrédine, 46 ans

- Consulte M.PADOVANI le 19 mars 1947
- Présente une coxarthrose gauche développée sur une subluxation congénitale, avec douleurs intenses et continues, même la nuit. Limitation des mouvements portant surtout sur l'abduction et l'adduction.
- Intervention le 5 mai 1947 : butée gauche. Suites normales.
- Revue en février 1954 :
  - Cliniquement : diminution de la douleur qui apparait cependant encore à la fatigue parcourt environ 1km. sans souffrir marche avec une canne. Présente un dérouillage le matin

Se déclare satisfaite et améliorée par rapport à l'état antérieur.

Mais mobilité très diminuée :

F	E	Abd.	Add.	R.E.	R.I.
5 à 20	-5	10	30	10 à 30	-10

- Radiologiquement :
  - à droite : aspect normal
  - à gauche : butée excellente
    - (- cintre cervico-obturateur rompu (1 td.)
    - (- pincement général de l'interligne
    - (- double fond
    - (- géodes céphaliques nombreuses
    - (- ostéophytose inférieure en goutte

Conclusion : Résultat médiocre.

.....

- Observation n°32 -

Melle ROUS... 17 ans,

- Consulte M.PADOVANI le 16 octobre 1947
- Rien dans l'enfance. A commencé à souffrir à 16 ans Douleurs extrèmement intenses. Claudication. Gonalgies très importantes.
- A la radio : dysplasie cotyloïdienne bilatérale avec déformation

des têtes si importante que la lecture de tout repère est illusoire.

- Interventions : le 24 oct. 1947 : butée droite
  le 31 oct. 1947 : butée gauche
- Revue en février 1954
  - Cliniquement : ne souffre qu'exceptionnellement au changement de temps
    marche longuement sans fatigue, s'accroupit sans difficulté
    Mobilité :

	F	E	Abd.	Add.	R.E.	R.I.
H.G. :	100	15	40	40	50	0
H.D. :	100	15	45	40	50	5

Se déclare transformée par l'intervention et très satisfaite

  - Radiologiquement : butées excellentes. Déformations céphaliques considérables. L'arthrose semble inexistante.

Résultat excellent.

.....

- Observation n°33 -

ELIE... Colette, 25 ans

- Consulte M.PADOVANI le 6 novembre 1947
- Subluxation bilatérale plus marquée à gauche
- Interventions le 25 novembre (butée gauche) et le 9 décembre (butée droite). Bonnes butées.
- Revue en 1951 : excellent résultat
- Réponse au questionnaire en février 1954 :
  - souffre parfois à la fatigue
  - marche sans peine
  - réponse favorable aux diverses questions
  - s'estime très améliorée et "difficilement comparable" à l'état antérieur.

Résultat bon.

.....

- Observation n°34 -

CLERT... Claude, 61 ans

- Hospitalisé à Ivry le 1er février 1948
- Apparition de douleurs au niveau de la hanche droite,irradiant à la cuisse et au genou depuis 4 ans environ
  Claudication à la marche.Limitation de l'abduction et de la rotation externe
- Pas de cliché
- Intervention le 28 février 1948 : butée droite. Suites simples
- Réponse au questionnaire en février 1954 :
  - Souffre en permanence, en plus, des douleurs à l'appui
  - parcourt au maximum 1km.avec une canne, au petit pas
  - Claudication droite
  - Activité très entravée
  - Aggravation depuis l'intervention

  Résultat mauvais.

.....

- Observation n°36 -

ROUS...Renée, 38 ans

- Hospitalisée à Ivry en mai 1948
- Rien dans l'enfance.Début des douleurs en 1937 pendant une grossesse. Diminution de ces douleurs après l'accouchement
  De 1937 à 1948, épisodes alternatifs de calme et de claudication douloureuse.A partir de 1948, les douleurs sont devenues intolérables et empêchent toute station debout.
- Intervention le 26 mai 1948 : butée gauche. Suites simples.
- Revue en février 1954 :
  - Cliniquement : aucune douleur jusqu'à maintenant; une sensibilité à la fatigue commencerait à l'inquiéter un peu (apparition actuelle datant de quelques jours).Marche sans canne.Parcourt de nombreux kms. Ne boite pas.Exécute rapidement tous les mouvements demandés et répond favorablement aux questions.

    Mobilité :

F	E	Abd.	Add.	R.E	R.I
100	10	50	35	30	20

- Radiologiquement : excellente butée
  Bon interligne
  Pas d'arthrose

Résultat excellent.

.....

- Observation n°38 -

FOU... Jacqueline ,28 ans

- Intervention pratiquée à Ivry le 25 septembre 1948
  Butée ostéoplastique de la hanche gauche pour subluxation
- Revue à Foch en février 1954 : Excellent état. Debout toute la journée.Ne présente que de vagues douleurs lombaires au moment des règles.Réponse favorable à tous les tests.

Mobilité :

F	E	Abd.	Add.	R.E.	R.I.
90	N	45	45	1/4	0

Résultat excellent.

.....

- Observation n°39 -

PATA... Marcelle, 33 ans

- Butée gauche pratiquée à Ivry pour subluxation congénitale le 17 octobre 1948
- Réponse au questionnaire en février 1954 : souffre parfois à la fatigue.Parcourt plusieurs kms. très facilement. Réponses favorables à toutes les autres questions, sauf légère claudication. S'estime très améliorée.

Résultat bon.

.....

- Observation n°40 -

Mme VERN... 51 ans

- Consulte M.PADOVANI le 20 aout 1945
- Subluxation congénitale des deux hanches, opérée à droite par butée en 1928 . Excellent résultat.

- souffre de la hanche gauche depuis 10 ans
- A l'examen : flexion : 1/3
  Abd. = 0
- on propose une butée gauche avec réserves quant au résultat.

- Intervention le 23 octobre 1945 . Bonne butée. Suites simples.
- Revue en 1953 : ne souffre plus à gauche.Gêne douloureuse à droite avec contractures en flexion.
- Revue en février 1954 :
  - à gauche : disparition complète des douleurs
  - à droite : douleurs importantes à la fatigue seulement cessant dès le repos
  - exécute assez bien les différents mouvements de l'examen mais ne peut parcourir qu'une distance limitée à 500m. en raison des douleurs.

  Mobilité :

	F	E	Abd.	Add.	R.E.	R.I.
H.D. :	15 à 80	-15	15	15	50	0
H.G. :	60	10	40	30	20	20

- Radiologiquement :-bonnes butées
  -coxarthrose bilatérale à signes complets de chaque côté (pincement-géodes-double-fond,ostéophytose).
- Conclusion :
  - à droite : résultat excellent qui s'est maintenu 25 ans Rechute.
  - à gauche : bon résultat depuis 9 ans

  Résultat moyen.

.....

- Observation n°41 -

NOUV... Louise
- Consulte M.PADOVANI en octobre 1948
- Présente une subluxation congénitale de la hanche droite
- Intervention le 28/10/1948 : butée droite
- Lettre du 8 mars 1954 qui apprend :

que : - la malade, grande marcheuse, parcourt facilement 15km.
- fait des excursions en montagne
- s'accroupit facilement

En l'absence de documents plus précis, il semble qu'il s'agisse d'un :

Résultat excellent.

.....

- Observation n°42 -

GEN... Liliane, 15 ans

- Hospitalisée à Ivry en novembre 1948
- boiterie ayant débutée à 12 ans. Douleurs se produisant à la fatigue
- Intervention le 29 novembre 1948. Butée bilatérale. Suites simples.
- Revue le 20 février 1954 :
  - cliniquement : état parfait :
    - absence complète de douleur
    - pas de claudication
    - le questionnaire et l'examen clinique sont normaux au point qu'on n'a pas rapporté les degrés de la mobilité qui est normale.
  - radiologiquement :
    - les butées : butée gauche : bien située, suffisante
      butée droite : trop haute
    - les subluxations :
      - à droite : dysplasie importante :
        - toit très oblique, CE = 0
        - condensation du toit
          Subluxation minime
        - rupture du cintre à peine marquée
        - col verticalisé
        - pas d'antéversion de la tête
          L'arthrose : petit téton fovéal
      - à gauche : dysplasie importante
        - CE négatif = -5
          Subluxation nette
        - cintre rompu sur 1td.
        - aspect cervico-céphalique identique à

celui du côté opposé
L'arthrose est inexistante

Résultat parfait.

.....

- Observation n°43 -

Melle DU...

- Consulte M.PADOVANI le 18 décembre 1948
- Subluxation congénitale de la hanche droite devenue douloureuse seulement depuis 1 an.Douleur vive à la mobilisation passive qui n'est pas limitée, sauf la rotation interne.
- Intervention le 4 février 1949 : bonne butée.Suites simples.
- Revue le 27 juin 1953 : s'est mise en mauvaise position d'adduction et de rotation interne.Importante limitation des mouvements.Envisager arthrodèse et ostéotomie.
- Revue en février 1954 : douleurs permanentes jour et nuit. Boiterie importante.Adduction,flexion et rotation externe
Activité très entravée.

Mobilité :

F	E	Abd.	Add.	R.E.	R.I.
15	0	10	10	de40 à 60	-40

- Radiologiquement : importante arthrose.

Résultat mauvais.

.....

- Observation n°44 -

MONFER... Guy, 23 ans

- Consulte M.PADOVANI le 17 janvier 1949
- A été buté à droite pour subluxation congénitale.Résultat fonctionnel et radiologique excellent.
- présente une subluxation gauche indolore jusqu'en juillet 1948; depuis cette date,apparition de vives douleurs qui l'amènent à consulter. Rédiologiquement : subluxation congénitale très nette.
- Intervention le 11 avril 1949 : butée gauche. Suites simples.
- Réponse au questionnaire (février 1954) :

A part quelques douleurs fugaces après fatigues, réponses favorables à toutes les questions.Ajoute de sa main qu' "il n'a "pas ici de médecin traitant mais qu'il peut assurer que sa mo- "bilité est large et sans douleur".

Conclusion : Résultat excellent des deux butées : 20 ans à droite, 5 ans à gauche.

.....

- Observation n°45 -

Mme CONR... 38 ans

- Consulte M.PADOVANI le 8 mars 1949
- Rien dans l'enfance.Apparition de douleurs au niveau de la hanche droite datant de 2 ans.Douleurs à la fatigue et nocturnes.Mobilité bien conservée sauf l'abduction.
- Intervention le 4 avril 1949 : butée droite.Suites simples. Mais, après reprise de la marche, névralgies obturatrices avec contracture des adducteurs pour lesquelles on se contente de pratiquer des injections de novocaïne.
- Revue en février 1954 :
  - cliniquement :
    - Douleurs : souffre de moins en moins.Encore actuellement quelques douleurs à la fatigue, mais en régression constante, en voie de disparition
    - léger"dérouillage"le matin et après les longues stations assise
    - marche sans canne,parcourant des distances de plus en plus longues sans fatigue
    - tous les autres tests du questionnaire habituel sont favorables.
    - Mobilité :

F	E	Abd.	Add.	R.E.	R.I.
100	15	45	30	15	45

  - radiologiquement :
    - butée : excellente,bien orientée,solide
    - subluxation nette : CE = 0, condensation du toit
      cintre cervico-obturateur rompu sur 1 td.
      col verticalisé
      tête antéversée
    - légère arthrose : ébauche de double-fond,ostéophytose du contour inférieur de la tête.

Conclusion : Résultat bon.Amélioration progressive, se maintenant actuellement malgré une arthrose radiologique.

.....

- Observation n°46 -

Mme BOU... 39 ans

- Consulte M.PADOVANI en juin 1949
- Rien dans l'enfance.Début des douleurs en 1947.Actuellement souffre à la fatigue sans claudication
- Radiologiquement, pas d'arthrose
- Intervention le 12 juin 1949 à Foch : butée gauche.Suites simples
- Revue en février 1954
  - cliniquement : ne souffre absolument plus
    parcourt d'aussi longues distances qu'elle le veut,sans aucune gêne
    petit raccourcissement de 1cm.
    répond bien à tous les tests

Mobilité :

F	E	Abd.	Add;	R.E	R.I
120	10	60	45	50	40

  - radiologiquement : bonne butée
    - cotyle insuffisant : CE = 10
      . Inclinaison du col : normale
      . Pas d'antéversion
    - subluxation minime (cintre à peine rompu)
    - légère condensation du toit
    - coxarthrose marquée seulement par un ostéophyte fovéal en téton

Résultat excellent.

.....

- Observation n°47 -

MERL... Odile, 31 ans

- Butée ostéoplastique bilatérale pour subluxation congénitale pratiquée en province par M.PADOVANI le 10 juin 1949,dont on ne possède pas les clichés.

- Réponse au questionnaire (février 1954) :
  - souffre en permanence
  - marche peu avec de grosses difficultés
  - réponses défavorables à toutes les questions
  - ne s'estime pas améliorée.

Résultat mauvais.

.....

- Observation n°48 -

Mme GUILLEB...35 ans

- Consulte M.PADOVANI le 20 septembre 1949
- Luxation congénitale indolente jusqu'à il y a 1 mois.Brusques poussées douloureuses. A l'examen : gros raccourcissement (5cm.) Bonne flexion, légère limitation de l'abduction et de la rotation externe . Radio : luxation antérieure appuyée.
- Intervention le 30 novembre 1949 : très volumineuse butée, avec gros greffons en console.
- Revue en février 1954 :
  - cliniquement : état parfait à part la claudication jamais de douleurs,vie absolument normale

Mobilité :

F	E	Abd.	Add.	R.E.	R.I.
110	10	45	40	40	15

  - radiologiquement : volumineuse butée.Cotyle minuscule, non condensé.Pas de signe d'arthrose

Résultat excellent.

.....

- Observation N°49 -

FUR ... Simone, 46 ans

- Consulte M.PADOVANI le 16 octobre 1949
- Rien dans l'enfance.Apparition de douleurs au niveau de la cuisse gauche à l'âge de 25 ans
  - cliniquement : très bonne mobilité
  - radiologiquement :
    - à droite : subluxation légère
    - à gauche:importante subluxation avec double-fond

- Intervention le 29 octobre 1949 : bonne butée gauche
- Réponse au questionnaire (février 1954) :
  - continue à souffrir, surtout à la marche et à la fatigue peu la nuit
  - activité très entravée
  - peut parcourir 800m. environ avec une canne
  - réponses défavorables aux autres questions
  - se trouve cependant améliorée

Résultat médiocre.

.....

- Observation n°50 -

Mme MOUL... , 41 ans

- Consulte M.PADOVANI en novembre 1949
- Luxation congénitale non réduite dans l'enfance.A boité sans douleurs jusqu'à 38 ans. Depuis, douleurs marquées à la fatigue.
- Intervention le 23 novembre 1949 : très large butée par abaissement d'un énorme volet iliaque et 3 greffons tibiaux en arc-boutant.
- Revue en février 1954 :
  - cliniquement : ne souffre presque plus, seulement aux changements de temps.Amélioration qui a été progressive et constante. Vie absolument normale.Répond favorablement à toutes les questions habituelles.Se montre pleinement satisfaite.

Mobilité :

F	E	Abd.	Add.	R.E.	R.I.
90	10	45	40	50	0

  - radiologiquement : énorme butée ayant doublé la surface portante du cotyle et parfaitement modelée sur la tête.Interligne égal sur toute cette surface.Pas de signe d'arthrose.

Résultat excellent.

.....

- Observation n°51 -

ZIEG... Guy, 25 ans.

- Hospitalisé à Foch le 2 janvier 1950
- on manque de renseignement concernant le syndrôme clinique

Radiologiquement :

- à gauche : coxa valga paraissant isolée
- à droite : déformation importante.
  - néo-cotyle antéro-supérieur plat et très insuffisant
  - rupture du cintre cervico-obturateur
  - tête extrèmement volumineuse et très antéversée, déformée au niveau de sa partie inférieure
  - pas de signe d'arthrose

- Intervention le 5 février 1950 : butée droite
- Réponse au questionnaire en février 1954 :
  - très vagues douleurs après une grande fatigue
  - parcourt facilement plusieurs kms.
  - très légère claudication
  - réponses favorables à toutes les autres questions

Résultat bon.

.....

- Observation n°52 -

GERM... Henrielle, 49 ans

- Hospitalisée à Foch le 10 mars 1950
- Claudication transitoire à 10 ans.Début des douleurs à 44 ans. Jusqu'alors, rien (accouchement normal à 27 ans) Actuellement souffre à la fatigue, boite,souffre au repos et la nuit.
  - radiologiquement : subluxation bilatérale avec arthrose
    - à droite :
      - cotyle insuffisant
      - légère rupture du cintre
      - verticalisation du col
      - arthrose caractérisée par :
        - = petit ostéophyte,avant-toit
        - = pincement presque complet de l'interligne en haut.

- à gauche : - cintre cervico-obturateur rompu,
  - col verticalisé
  - pas de pincement, mais
  - avant-toit

- Intervention le 13 mars 1950 : butée droite.Le contrôle radiologique révèle une butée trop haute.
- Revue en février 1954 :
  - cliniquement :
    - amélioration qui semble diminuer actuellement :
      = a pu faire 4km. sans fatigue
      = ne dépasse jamais maintenant 1 à 2km.
    - mais persistance de la cessation de toute douleur
    - légère claudication gauche
    - Mobilité :

	F	E	Abd.	Add.	R.I.	R.E.
H.D. :	90	5	30	30	-10	de 10 à 50
H.G. :	110	10	20	30	0	30

  - radiologiquement : butée trop haute.Peu de changement de l'aspect articulaire.

Résultat moyen.

.....

- Observation n°53 -

BOISSON... Jeanne, 36 ans

- Consulte M.PADOVANI le 24 avril 1950
- souffre depuis 2 ans de crampes douloureuses au niveau du membre inférieur gauche (jambe et genou)
- Radiologiquement : subluxation bilatérale et marquée à gauche Pas de signe d'arthrose.Tête normale.
- Cliniquement : flexion limitée à 90.Abduction très limitée
- Intervention le 3 octobre 1950 : butée gauche. Bonne butée
- Revue en Novembre 1951 :
  - souffre encore
  - radiologiquement : bonne butée mais qui a un peu trop proliféré.Conseille des exercices de rééducation des fessiers et ultrasons.
- Réponse au questionnaire en février 1954 :

- souffre parfois à la fatigue
- ne boite pas.Parcourt 5km. sans canne
- répond favorablement aux autres questions
- se trouve très améliorée.

Résultat bon.

.....

- Observation n°55 -

LEJE... Gabrielle,

- Hospitalisée à Foch le 2 janvier 1952
- Subluxation congénitale bilatérale avec importante coxarthrose caractérisée par de grosses géodes cotyloïdiennes et pincement apical. Claudication discrète.

Mobilité :

	F	E	Abd.	Add.	R.I.	R.E.
H.G. :	120	5	25	20	5	10
H.D. :	120	5	35	40	15	20

- Intervention le 5 janvier 1952 : butée ostéoplastique par 2 gros greffons tibiaux.Abaissement du toit avec volet iliaque.Contrôle radiologique : butée excellente.Suites normales
- Revue en février 1954 :
  - disparition complète des douleurs qui existaient d'une manière continuelle avant l'intervention
  - mais claudication augmentée
  - doit s'aider d'une canne à la marche et ne parcourt guère plus de 1km.
  - se trouve améliorée à cause de la disparition des douleurs.
  - Mobilité :

	F	E	Abd.	Add.	R.E.	R.I.
H.G. :	90	5	0	0	20	10
H.D. :	90	5	30	25	25	10

  - radiologiquement : excellente butée,bien moulée pas de grosses modifications des signes d'arthrose.

Résultat médiocre.

.....

- Observation n°57 -

Mme BOUL....,46 ans

- Hospitalisée à Foch en janvier 1953 : subluxation gauche
- Rien dans l'enfance.Apparition de douleurs depuis 13 ans. Initialement douleurs à la fatigue, actuellement et depuis longtemps douleurs continuelles.
- Radiologiquement :
  - subluxation importante :
    - cotyle plat et vertical
    - condensation du sourcil
    - CE négatif à 10°
    - rupture du cintre cervico-obturateur de 1 td.1/2
  - Arthrose constituée par :
    - pincement apical léger
    - double-fond
    - ostéophytose inférieure en goutte
- Intervention le 4 février 1952 : bonne butée
  - suites : phlébite ayant nécessité un traitement de 2 mois au Tromexane.
- Revue en février 1954 :
  - disparition des douleurs,mais sensation de lourdeur des membres inférieurs,dûe sans doute,en partie aux accidents veineux.D'où les infiltrations tégumentaires et oedème vespéral net.
  - disparition également de l'impression pénible d'instabilité qui existait avant l'intervention.
  - exécute bien les différents mouvements du questionnaire mais limitée dans les distances qu'elle parcourt (doit s'aider d'une canne au-delà de 500 mètres)
  - Mobilité :

F	E	Abd.	Add.	R.E.	R.I.
80	10	40	20	40	0

Résultat moyen.

o
o o

II.- LES SUBLUXATIONS RESIDUELLES

:-:-:-:-:-:-:-:-:-:-:-:-:-:-:-:-:-:

- Observation n°59 -

CAR... Germaine, 36 ans.

- Hospitalisée à Cochin le 22 mai 1939
- Aurait présenté une luxation congénitale droite traitée à 9 ans par réduction orthopédique et plâtre; a boité légèrement mais sans douleur jusqu'en 1935.Un accouchement en 1928 Suites normales.A son hospitalisation : raccourcissement de 3cm., grosse atrophie de la cuisse (6cm.) Limitation des mouvements de la hanche droite.
- Examen radiographique :
  - grosse dysplasie cotyloïdienne : cotyle très aplati, presque vertical
  - subluxation importante : rupture large du cintre, grosse antéversion de la tête
  - arthrose marquée :

    pincement polaire supérieur
    double-fond cotyloïdien
    seuil,
    ostéophyte en goutte, inférieur
- Intervention le 1er juin 1939 : bonne butée en excellente position
- Réponse au questionnaire (février 1954) :
  - souffre uniquement à la fatigue, pas au repos
  - marche sans canne
  - s'accroupit incomplètement
  - boite
  - peut marcher 1 ou 2km.
  - se déclare très satisfaite de l'intervention, se dit très améliorée par rapport à l'état antérieur.

Résultat moyen.

.....

- Observation n°60 -

LAMO... Stéphanie, 22 ans

- Hospitalisée à Cochin le 22 janvier 1940

Luxation congénitale gauche opérée dans l'enfance.Aucune gêne fonctionnelle jusqu'à 22 ans.Depuis peu, douleurs à la marche

- Radiologiquement :
  - à gauche : cotyle très plat et vertical
    cintre cervico-obturateur rompu de 1 td 1/2
    tête aplatie en tampon de wagon
    Pas d'arthrose
  - à droite : subluxation minime (très large rupture du cintre)
    CE = 14, obliquité du cotyle = 25
    Pas d'arthrose.
- Interventions le 26 janvier 1940 (butée droite) et le 1er Nov. 1941 (butée gauche).Controle radiologique : bonnes butées
- Revue en février 1954 :
  - cliniquement : A engraissé de 20kg.
    - raccourcissement gauche de 1cm.1/2 compensé par une semelle
    - état absolument normal, sans aucune douleur; l'activité n'est pas réellement entravée
    - exécute bien les manoeuvres demandées
    - Mobilité :

	F	E	Abd.	Add.	R.I.	R.E.
H.G. :	100	0	40	10	10	50
H.D. :	90	5	40	20	10	50

  - radiologiquement :
    bonne butée de chaque côté
    Pas d'arthrose.

Résultat excellent.

.....

- Observation n°63 -

MAIL ... Germaine, 40 ans

- Hospitalisée le 27 octobre 1941
- Avait présenté dans l'enfance des douleurs et une claudication pour lesquelles elle avait été plâtrée à 10 ans pendant 6 mois (3 en abduction forcée).Souffrait à la marche depuis l'âge de 12 ans.Au moment de son hospitalisation douleurs permanentes à gauche, jour et nuit.Marche pratiquement impossible.

- Radiologiquement :
  - à droite : importante dysplasie :
    - CE = 0
    - Obliquité du cotyle = 25

      Subluxation :
    - cintre cervico-obturateur rompu sur 1 td.

      Pas d'arthrose.
  - à gauche : très importantes lésions :
    - cotyle très plat, condensé à son pourtour
    - large rupture du cintre cervico-obturateur (2 td.)
    - grosse antéversion de la tête très déformée
    - arthrose très avancée : pincement apical complet avant-toit, ostéophyte inférieur en goutte, seuil, double fond, géodes céphaliques.
- Interventions le 3 novembre (butée gauche) et le 18 décembre 1941 (butée droite). Controle radiologique : bonnes butées.
- Revue en février 1954 :
  - cliniquement : l'amélioration a demandé plusieurs années pour être complète.
    L'état s'est très amélioré à partir de 1944.
    De 1947 à 1952 "mauvaise période" au cours de laquelle la malade devait s'aider d'une canne.

    Actuellement : excellent état, plus aucune douleur.
    Parcourt facilement plusieurs Kms. Habitant au 8è étage, les parcourt plusieurs fois par jour avec des charges importantes (seaux d'eau).
    Exécute bien les mouvements demandés.

    Mobilité :

	F	E	Abd.	Add.	R.E.	R.I.
H.D. :	110	15	40	35	50	50
H.G. :	90	0	30	25	50	50

  - radiologiquement :

    Hanche droite : pas de modification. Peut-être tout au plus un petit ostéophyte péri-fovéal en téton.

    Hanche gauche : Etat stationnaire

Contraste frappant entre l'arthrose considérable depuis 13 ans, et l'absence de douleur.

Résultat excellent.

.....

- Observation n°64 -

Mme HOL.... ,33 ans

- Consulte M.PADOVANI le 2 septembre 1942
- Luxation congénitale gauche plâtrée à 3 ans. Rien jusqu'à 14 ans.A cet âge apparition de douleurs dans tous le membre inférieur gauche.Depuis 2 ans, douleurs importantes traitées par agents physiques.Abduction et Adduction très limitées. Douleurs plus marquées la nuit que le jour.
- Intervention le 9 décembre 1942 : butée gauche.Suites : le 15è jour phlébite gauche et petite embolie droite. Guérison.
- Revue le 17 juin 1950 : est restée 7 ans 1/2 sans souffrir : souffre depuis 15 jours.Aspect inchangé au point de vue radiologique.Il est noté sur l'observation " décider arthroplastie ou arthrodèse, ostéotomie " qui ne sont heureusement pas entreprises car la malade :
- Revue en 1954 montre un résultat excellent :
  - cliniquement : ne souffre absolument pas.Grande marcheuse, parcourt 14 à 15km.sans douleur. Répond favorablement à tous les tests du questionnaire.

    Mobilité :

F	E	Abd.	Add.	R.I.	R.E.
70	N	30	40	0	20

  - radiologiquement :
    - à droite : aspect normal en dépit : d'une antéversion céphalique incontestable.
    - à gauche : Butée excellente, parfaitement moulée Col redressé,tête antéversée Interligne conservé mais :
      - double fond,
      - géodes céphaliques nombreuses
      - ostéophytose inférieure nette.
- Conclusion : Résultat excellent malgré une grosse arthrose de traduction uniquement radiologique.

.....

- Observation n°65 -

GAUD... Nicole, 19 ans

- Consulte M.PADOVANI le 16 septembre 1942
- Luxation congénitale gauche réduite dans l'enfance
  Légère claudication.A la radio, persistance d'une subluxation
  Butée nécessaire.
- Intervention le 22 juin 1945 : bonne butée
- Revue en mai 1946 : Va bien.
- Réponse au questionnaire en février 1954 : ne souffre pas, n'est pas limitée dans les distances qu'elle parcourt sans canne.Répond bien à toutes les questions. S'estime très améliorée.

Bon résultat.

.....

- Observation n°66 -

LE GOU... Marcelle, 36 ans

- Hospitalisée le 19 juin 1943
- A été plâtrée dans l'enfance pour luxation congénitale de la hanche gauche.Il s'agit donc d'une reluxation.A toujours souffert à la fatigue, mais son activité n'était que légèrement entravée.Depuis 8 mois : augmentation nette des douleurs à la fatigue.Apparition de douleurs nocturnes au repos.
- A l'examen : limitation de la flexion,abduction et rotations avec douleurs à la mobilisation de la hanche.
- Radio pré-opératoire : hanche strictement normale à droite :
  CE = 40
  Elle est même à la limite de la protrusion.

  à gauche : subluxation et coxarthrose :
  - cotyle plat et insuffisant
  - cintre cervico-obturateur largement rompu
  - tête déformée en béret
  - condensation du toit cotyloïdien
  - pincement apical marqué
  - ostéophytose inférieure en goutte de cette tête,
  - qui est très antéversée.

- Intervention le 24 juin 1943 : butée gauche dont le cliché post-opératoire montre l'excellent emplacement et la bonne direction. Suites simples; sort le 2 aout 1943.
- Revue en 1952 à Cochin : on apprend que jusqu'en 1949 l'amélioration avait été complète.La malade avait repris sa profession et n'avait plus jamais plus souffert.Depuis 1949,réapparition de douleurs à la marche qui ne peut excéder 500m. , sans canne.

Mobilité :

F	E	Abd.	Add.	R.I.	R.E.
50	10	30	15	10	45

- Revue en février 1954 :
  - cliniquement : on est frappé par le contraste entre :
    - une fonction relativement bonne : marche sans canne qui lui permet de parcourir plusieurs Kms., possibilité de monter les escaliers, etc...
    - et boiterie de Trendelenburg
    - raccourcissement de 3cm.
    - Mobilité :

F	E	Abd.	Add.	R.I.	R.E.
60	5	20	15	0	50

    - Mais douleurs importantes : à la fois au repos et à la fatigue, accompagnées d'une sensation pénible d'instabilité
  - radiologiquement : progression nette de l'arthrose surtout marquée par un écrasement de l'interligne entre fémur, cotyle et butée, alors qu'il était bien apparent en 1949

Résultat médiocre, après une amélioration complète de 6 ans qui ne s'est pas maintenue.

.....

- Observation n°67 -

GABR... Raymonde, 36 ans

- Hospitalisée le 25 octobre 1949
- Luxation congénitale plâtrée dans les positions classiques pendant 6 mois, à l'âge de 3 ans.Ni douleurs, ni claudication jusqu'en 1941.Depuis cette date : douleurs bilatérales à la fatigue, vlaudication gauche.

- Cliché pré-opératoire :
  - à droite : - cotyle plat et toit très oblique
    - col verticalisé, tête antéversée
    - cintre cervico-obturateur légèrement rompu
    - arthrose indiscutable :
      - Pincement apical
      - ostéophyte en goutte inférieur
      - irrégularité du contour céphalique.
  - à gauche : - rupture large du cintre cervico-obturateur
    - col vertical, tête antéversée
    - cotyle très insuffisant. CE négatif.
    - la fossette du ligament rond est à cheval sur le rebord cotyloïdien
    - Pas d'arthrose
- Intervention le 30 octobre 1943 : butée double
  - à droite : butée médiocre (trop haute et trop courte)
  - à gauche : butée plus basse mais orientée en dehors et en haut.
- Réponse au questionnaire (février 1954) :
  - souffre de façon permanente
  - ne parcourt que de courtes distances avec repos fréquents
  - réponses défavorables aux différents tests,
  - n'a pas été améliorée par le traitement chirurgical

Résultat médiocre.

.....

- Observation n°68 -

Mme NIE ..., 44 ans

- Consulte M. PADOVANI le 23 novembre 1945
- Luxation congénitale bilatérale traitée à 5 ans (plâtrée 9mois dans les 3 positions). Bon état jusqu'à 43 ans : claudication indolore. Puis réapparition de douleurs à gauche et surtout à droite. Douleurs permanentes, intenses, empêchant toute activité.
- A l'examen clinique et radiologique :
  - à droite : subluxation avec coxarthrose extrêmement marquée, ankylose presque complète (20° de flexion),

- à gauche : subluxation importante avec tête antéversée, très antérieure

- Intervention le 5 janvier 1946 : contrôle radiologique :bonne butée.

- Revue en février 1954 :
  - cliniquement : contraste entre :
    - difficultés à la marche (ne peut parcourir que quelques centaines de mètres) si bien qu'elle ne peut assurer que son travail de ménage,
    - et la suppression complète et absolue de toute douleur : ne souffre absolument plus et se trouve malgré tout, par conséquent, très améliorée.

Mobilité :

	F	E	Abd.	Add.	R.E.	R.I.
H.G. :	40	10	20	30	40	50
H.D. :	45	0	10	20	40	10

  - Examen radiologique :
    - à droite : subluxation importante avec large rupture du cintre cervico-obturateur, tête très déformée, coxarthrose considérable :
      - double fond
      - ostéophytose extrèmement importante
      - géodes
      - pincement de l'interligne
    - à gauche : subluxation haute
      Excellente butée, Arthrose importante
      - interligne conservé
      - mais géodes

- Conclusion : résultat moyen
  coxarthrose bilatérale complètement indolore depuis l'intervention (butée gauche) datant de 9 ans.

.....

- Observation n°69 -

SACL... Andrée, 32 ans

- Consulte M.PADOVANI le 6 décembre 1945
- Luxation congénitale gauche réduite à 2 ans.Va bien jusqu'à 14 ans.Souffre à nouveau : replâtrée.Va bien alors jusqu'à

20 ans.A nouveau, douleurs : replâtrée.Va bien jusqu'en 1945 : replâtrée de juillet jusqu'en octobre.Persistance des douleurs Vient consulter.

- Cliniquement : bonne mobilité
- Radiologiquement : subluxation,légère arthrose.
- Intervention le 29 février 1946 : bonne butée.Suites simples
- Revue le 6 juillet 1953 : allait bien.Reprise des douleurs depuis février.
    - Examen clinique : flexion 95, abduction : 1/2, Rotations interne et externe : normales.
    - Examen radiologique : très bonne butée, très bon interligne, pas de lésions de la tête
      Mais varices enlevées le 19 janvier 1954.
- Réponse au questionnaire (février 1954) :
    - ne souffre presque jamais plus, sauf après une fatigue excessive,
    - parcourt facilement 5km. sans canne
    - légère claudication
    - répond favorablement aux autres questions
    - se trouve très satisfaite

Résultat excellent.

.....

- Observation n°70 -

DUSSARD... Marie louise, 15 ans

- Consulte M.PADOVANI le 29 mars 1946
- Luxation congénitale bilatérale réduite dans l'enfance.Réapparition récente d'une claudication.Radiologiquement : subluxation bilatérale.
- Intervention le 12 avril 1946 : butée double.Controle radiologique (radio postérieure de 1 an) : à gauche : excellente butée.A droite : butée fragmentée.
- Revue le 4 juin 1951 : consulte à la suite d'une chute de cheval.Pas de douleurs et mouvements normaux des deux côtés
- Réponse au questionnaire (février 1954) : s'est mariée, a un enfant. Souffre à la fatigue sans que son activité en soit entravée.Marche sans canne, peut courir, mais ne parcourt pas plus de 1 km. sans fatigue.S'accroupit complètement.Répond favorablement à tous les autres tests, sauf au "dérouillage" (après une longue station assise).

Résultat moyen.

o
o o

III.- LES SUBLUXATIONS ASSOCIEES A UNE LUXATION DU COTE OPPOSE

::-:-:-:-:-:-:-:-:-:-:-:-:-:-:-:-:-::

- Observation n°74 -

DUMON... Mathilde, 26 ans

- Hospitalisée à Cochin le 2 novembre 1932
- Présente une luxation haute gauche et une subluxation droite.
  A été traitée orthopédiquement à 6 ans sans résultat.
  A l'examen : balancement à la marche, avec boiterie surtout à gauche. Ensellure marquée.Douleurs inguinales bilatérales
  A l'examen radiologique :
  - à gauche : luxation haute
  - à droite : subluxation importante
    Coxarthrose associée au pincement cartilagineux
    condensation cotyloïdienne
    ostéoporose à distance
- Interventions : ostéotomie gauche le 11 novembre 1932
  Butée droite (date non précisée)

  Cliché post-opératoire (8 juin 1932) : butée basse,bien placée et bien orientée.
- Réponse au questionnaire (février 1954) :
  - souffre à la fatigue au niveau des membres inférieurs,
  - marche sans canne
  - peut parcourir 5km.
  - présente un "dérouillage" le matin
  - plus de douleurs au niveau des hanches

  Résultat moyen.

.....

- Observation n°77 -

LARO... Madeleine, 27 ans

- Hospitalisée le 4 nov.1942
- Pas de renseignements sur l'histoire clinique
- Cliché pré-opératoire qui montre :

- à gauche : luxation haute,
- à droite : subluxation :

(- cotyle très insuffisant : CE = IO
(A.D'obliquité = 35
(- cintre cervico-obturateur rompu sur 1/2 td.
(- antéversion de la tête tandis que :
(- l'angle d'inclinaison parait normal
(- l'existence de l'arthrose semble discutable : il semble qu'il existe seulement une sclérose irrégulière du toit, ce qui en tant que phénomène isolé ne semble pas suffisant pour parler d'arthrose.

- Intervention pratiquée le 9 novembre 1942.Radiologiquement (4 décembre 1942) : excellente butée, solide, basse, bien orientée.On a noté que la malade subit une ostéotomie gauche le 27 décembre 1942.
- Réponse au questionnaire : février 1954
  - douleurs intermittentes à la fatigue et également au repos pendant les périodes humides.
  - peut parcourir 3km. environ
  - boite, marche avec unecanne, monte difficilement les escaliers
  - ne s'estime pas soulagée par l'intervention.

Résultat médiocre.

.....

- Observation n°78 -

VAL... Denise, 39 ans

- Hospitalisée à Cochin le 4 juin 1946
- Présente une subluxation gauche et une luxation haute droite.
- Radiologiquement :
  - à droite : luxation haute
  - à gauche : subluxation :

(- cotyle plat
(- cintre cervico-obturateur rompu sur 1 td.
(- grosse antéversion céphalique

Arthrose :

(- double fond
(- pincement apical

- Intervention le 8 juin 1946 : butée gauche.
- Contrôle radiologique : butée trop haute
- Ostéotomie droite le 7 juillet 1946
- Suites simples. Sort le 3 aout 1946
- Réponse au questionnaire (février 1954) :
  - souffre par intermittence
  - assure avec difficulté son travail de ménage
  - marche peu, avec une canne
  - répond défavorablement aux questions, bien que s'estimant améliorée.

Résultat médiocre.

.....

- Observation n°79 -

VIE... Renée.

- Consulte M.PADOVANI le 5septembre 1947
- Luxation congénitale gauche antérieure appuyée avec vives douleurs continues, mouvements étendus.
- Intervention le 29 octobre 1947 : butée et section extra-pelvienne des branches de l'obturateur
- Revue en février 1954 :
  - cliniquement : diminution des douleurs depuis l'intervention
    - Souffre cependant après une marche limitée
    - Raccourcissement de 4cm.,compensé en partie par une talonnette
    - Répond bien aux autres tests.

Mobilité :

F	Abd.	Add.	R.E.	R.I
90	40	40	20	30

  - radiologiquement :

Hanche gauche : butée excellente

- luxation : cintre cervico-obturateur rompu sur 2 td.,col relativement peu verticalisé tête antéversée.

- cotyle plat, bien prolongé par la butée
- condensation péri-cotyloïdienne
- arthrose assez minime, interligne conservé mais seuil et ostéophyte inférieur

Hanche droite : non traitée

- dysplasie : CE = 0
- ébauche du pincement apical
- Très légère rupture du cintre cervico-obturateur
- épaississement du toit : pas d'arthrose pour l'instant

- Conclusion : résultat moyen.

.....

- Observation n°80 -

Melle LAHA ...,35 ans

- Consulte M.PADOVANI le 18 décembre 1947
- Luxation congénitale gauche traitée dans l'enfance à 7 ans. Echec. Subluxation droite non traitée.Apparition récente de douleurs rapidement progressives et actuellement permanentes.
- Intervention le 11 mars 1948 : butée droite.Suites simples.
- Revue en février 1954 :
  - cliniquement : importante claudication gauche du côté de la luxation haute
    - les douleurs qui rendaient "la vie insupportable avant l'intervention" ont disparu de 1948 à 1952. En 1952, une "mauvaise période". Depuis à nouveau,disparition complète de toute douleur aussi minime soit-elle.
    - la fonction : parcourt de longues distances travaille beaucoup, répond bien aux différents tests.

La malade intelligente et connaissant ses lésions, dit que "sachant leur importance elle est stupéfaite de vivre aussi bien", et qu'elle attend sans impatience "le jour où se posera la question d'une intervention ultérieure".

Mobilité :

	F	E	Abd.	Add.	R.E.	R.I.
H.D :	90	15	50	30	50	20
H.G.:	100	15	30	50	50	0

- Radiologiquement :
  - à gauche : luxation haute
  - àdroite :
    - la butée trop haute et trop courte
    - la subluxation est évidente
      - CE positif
      - cintre rompu sur 1 td.
      - condensation importante du toit
    - L'arthrose minime (ébauche de double-fond)

Résultat excellent.

.....

- Observation n°81 -

Mme NOU ... 43 ans

- Consulte M.PADOVANI le 29 mai 1948
- Réduction de luxation congénitale gauche à l'âge de 3 ans. Consulte pour douleurs à droite apparues depuis plusieurs années. A l'examen :
  - à gauche : flexion normale
    limitation très légère de l'abduction
  - à droite : flexion limitée
    abduction légèrement limitée
- Radiologiquement :
  - à gauche : luxation antérieure appuyée
  - à droite : subluxation avec grosse arthrose
    - double-fond
    - géodes
- Intervention le 25 octobre 1948 : butée bilatérale
  Suites : phlébite droite
- Réponse au questionnaire (février 1954) :
  - douleurs : ont pratiquement disparu sauf une vague gêne à la grande fatigue
  - fonction : marche très bien, a pu parcourir 15km. sans fatigue, seulement génée par la claudication gauche.
    Fait très bien tous les exercices demandés dans le questionnaire.

Résultat excellent.

.....

- Observation n°82 -

COM... ,Denise

- Consulte M.PADOVANI le 16 juillet 1948
- Luxation congénitale double réduite à 3 ans.Reluxation droite réduite à nouveau à 8 ans.Ne souffre pas jusqu'en 1935. A cette date crise douloureuse sans suite. Actuellement souffre depuis 1 an.
- A l'examen :
  - à droite : luxation haute
  - à gauche : subluxation résiduelle avec mouvements très limités.
- Intervention le 8 novembre 1948 : butée gauche
- Revue le 30 avril 1949.Souffre encore, notamment dans la région lombaire et les deux fesses.
- Lettre du 6 février 1954 :

  " Aucune amélioration, mais au contraire, aggravation de
  " l'état antérieur qui lui fait regretter tous les jours de
  " s'être fait opérer."

  Résultat mauvais.

o
o o

CONCLUSIONS

:-:-:-:-:-:

L'étude des 104 butées ostéoplastiques de hanche pratiquées chez 82 malades a permis d'aboutir aux conclusions suivantes :

1°) Cette méthode fournit une proportion globale de 75,7% de succès, contre 24,3% d'échecs.

2°) L'âge du malade a une influence certaine.

- Plus de 80% de succès sont assurés avant 40 ans
- 33,3% seulement après 50 ans
- de 40 à 50 ans est une période de transition où l'on peut escompter 59,9% de résultats favorables

3°) L'âge moyen des malades venus consulter est de 32 ans pour les subluxations primitives. 26% de ces malades ont présenté un épisode transitoire aux alentours de la 12è année.

4°) La moyenne du temps perdu avant l'intervention est de 6 ans 1/2.

5°) Le temps écoulé depuis l'intervention n'influence que peu les résultats.

- 75% de ces derniers ne sont nullement influencés par le temps pour une période allant jusqu'à 28 ans,
- les 25% des cas subissant préjudice du recul sont toujours des cas compliqués au départ de coxarthrose

6°) La coxarthrose est l'élément essentiel de gravité :

- Si elle n'existe pas au départ :
  - la butée empêche son apparition dans 93,2% des cas
  - les 6,8% des malades présentant une coxarthrose secondaire n'en ressentent aucune manifestation clinique.
- Une coxarthrose minime ne compromet pas les résultats de la butée :

  100% des cas sont des succès dont 80% des résultats excellents.
- Une coxarthrose importante existant avant la butée fait diminuer à 54,5% la proportion des succès.

7°) La réussite technique de la butée a une influence certaine :

82,4% de succès ont suivi les bonnes butées,
40% de succès ont sanctionné les mauvaises.

On ne peut expliquer la raison des succès de cette deuxième série.

8°) L'importance de la subluxation n'apporte aucun élément préjudiciable au succès, seule la dysplasie vraie présente un pronostic toujours excellent.

9°) L'association d'une luxation haute du côté opposé à la subluxation est un élément important de gravité.

10°) D'autres techniques peuvent dans des cas particuliers se substituer ou s'associer à la butée ostéoplastique, aucune ne semble donner une proportion de succès aussi régulière et aussi durable.

o
o o

BIBLIOGRAPHIE

:-:-:-:-:-:-:

1) ANDERSON (M.E.) et BICKEL (W.H.) : Shelf operation for congenital subluxation & Dislocation of the Hip.
J. of Bone and Joint Surgery, Jan.1951, 87-102

2) BARCAT (J.R.) : Résultats et Indications des Butées ostéoplastiques dans les Subluxations congénitales de la Hanche.
Thèse, Paris, 1938. 132 p.

3) BERTRAND (P.) : Luxations congénitales de la Hanche chez les grands Enfants et les Adultes : une nouvelle Technique de Réduction.
Sem. des Hôpitaux, 25, n° 37, 1949, 1584-1588.
Rev.,Orthoped. , 1-2-72, 1949

4) BERTRAND (P.) et GUIAS (H.) : Les subluxations résiduelles de la Hanche après Traitement Orthopédique des Luxations congénitales.
Rev. Orthoped. Juin 1950,36,n°3-4,110-123

5) CALOT (F.) Tout praticien peut et doit reconnaitre les subluxations congénitales, lésion la plus fréquente de la Hanche
Le Monde Médical, 1-2 1927. 66-76

CALOT (F.) Les hanches étiquetées "rhumatismes" "arthrite sèche ou déformante" "coxa plana" "morbus coxae senilis" sont des malformations congénitales méconnues.
Le Monde Médical.1er Avril 1924

6) COLONNA (P.C.) Capsular Arthroplasty for congenital dislocation of the Hip.
J.of Bone & Joint Surgery, Jan.53. 178-197

7) CHEYNEL (J.) Les défaurs de la hanche du nouveau-né.
Rev.Orthoped. 1/2/49

8) DUVERNAY (L.) L'arthrite chronique de la hanche
1 volume ; Masson et Cie 1930 - 126 p.

9) ETIENNE (E.) et PICARD (J.J.) Rôle de la radiologie dans la conduite du traitement des luxations et subluxations congénitales de la hanche.
J.Radiol. Electrol. 1951 - 32 n°11 et 12 - 936-938

10) FAYSSE (R.) Résultats précoces de 6 cas d'ostéotomie intertrochantérierne de Pauwels pour subluxation de la hanche
Lyon-Chirur. Juillet 1952 - 47 n°5 - 588-594

11) FREJKA (B.) La butée ostéoplastique dans le traitement de la luxation congénitale de la hanche.
Rev. Med.franç. 1933

12) FRANCILLON (R;) Contribution à l'étude de l'anatomie microscopique de la malformation luxante de la hanche
Schweizerische Zeitschrift für Allgemeine Pathologie und Bacteriologie, Vol.II, Fasc.2, Avril 1939

13) GRABER DUVERNAY : luxation congénitale réduite et coxarthrie
Rev. du Rhumat. 8, 403-406, 1949

GRABER DUVERNAY : L'aspect clinique des arthrites chroniques de la hanche d'origine congénitale
Rev. de Rhumat. 3,304-315, 1938

14) HERNODSSON (I.) XXV Fasc.V et VI et supplément
Acta radiologica scandinavia

15) INGELRANS (P.) et VAN LERENBERGHE (J.) A propos du traitement chirurgical de la luxation congénitale de la hanche chez l'enfant : Technique et résultats.
Rev. Orthoped. 1,2, 1949

16) LAQUERRIERE : Les données radiologiques nécessaires pour le traitement des subluxations congénitales de la hanche exposées par un chirurgien.
J.Radiol.Electrol. 26,48,51 1944-45

17) LEVEUF (J.) et BERTRAND (P.) Luxations et subluxations congénitales de la hanche : Untraitement basé sur l'arthrographie.
1 vol. Douin et Cie, 1946 - 277p.

LEVEUF et BERTRAND : Les luxations et subluxations congénitales de la hanche.
Afr. Franç. chir. Mai-Juin 1946 ,259-263

LEVEUF (J;) Bertrand(P.) et GUIAS (H.) : Etat actuel du traitement des luxations congénitales de la hanche
Rev.Orthop. 6,347-354, 1948

18) LAFFITE (H.) De l'arthroplastie dans les luxations et subluxations congénitales de la hanche chez le jeune enfant.
J.Internat Chir. 7 oct.1948, 8,n°5, p.968-988

LAFFITE (H.) SUIRE (P.) et MONTABIN (J.) L'arthroplastie dans les luxations et subluxations congénitales de la hanche chez l'enfant.
Mem.Acad.CHir. 30 juin - 7 juillet 1948 74,n°23-24, 563-565.

19) LORENTZ (A.) : Le traitement immédiat de la luxation congénitale de la hanche.
Rev.Orthoped, 1,2, 1949 , 65-69

20) LANCE (M.) : Résultats du traitement chirurgical des subluxations douloureuses de la hanche chez l'adulte.
Gaz.Hop.,N° 76, 21 sept.1932,1389-1394.

LANCE (M.) : Le traitement chirurgical des subluxations congénitales douloureuses de l'adulte
Gaz.Hop. 14 sept.1932, n°74

21) LOUBAT et POUYANNE : Quelques résultats éloignés de butées ostéoplastiques de la hanche chez l'adulte pour subluxation congénitale douloureuse.
Rev.Orthoped.,Janvier-mars 1947,33,n°1-2,124-126

22) MARINO-ZUCO : Le traitement sanglant de la luxation congénitale invétérée de la hanche
Rev. Chirur. Orthoped. 38,186-193,1952

23) MOUCHET (A.) : Luxation congénitale de hanche ancienne et néo-cotyle.
P.Médicale, 1949,n°77,472-1941

24) MOUTON (G.) : La subluxation congénitale primitive de la hanche.Th.Paris, 1945,144p.

25) MERLE D'AUBIGNE : Reposition with arthroplasty for congenital dislocation of the hip in adults
J.of Bone & Joint Surgery, 34 B,22,30,1952

26) NOVE-JOSSERAND et POUZET : Nouveau procédé de restauration du toit du cotyle dans les luxations congénitales de la hanche.
Rev.Orthoped.et Chirur. de l'app.mot.,n°3, mai-juin 1933 240-260

27) ORTOLANI (M.) : Les stades préparatoires de la luxation congénitale de la hanche : anatomie,arthrographie et traitement prophylactique préventif.
Rev.Orthoped.,1,2, 61-64, 1949

28) POULIQUEN : Traitement précoce de la luxation congénitale de la hanche
P.méd.,60,1219-1220, 1952

29) ROBERT et FORESTIER. Semeiologie radiologique des affections articulaires dites rhumatismales chroniques
J.Radiol.Electrol.,T.XX,n°9,1931

30) RUELLE(M.) : Séméiologie radiologique des coxarthroses avec essai de classification
Rev.Rhumatism.,Déc.1952,T.XIX,n°12,p.1005

31) SEZE (de) et FLAVIGNY : Remarques sur la morphologie du cotyle observée sur les radios de face au cours de la coxarthrose.La direction générale du toit,Deuxième conférence du rhumatisme, Aix-les-Bains, 1948

32) SOMMERVILLE (E.W.) : Open reduction in congenital dislocation of the Hip.
J. of Bone & Joint Surgery, aout 1953.363-371

33) TAVERNIER et TRILLAT : Les raideurs articulaires après les butées ostéoplastiques de hanche.
P.Méd.17 juillet 1937,n°57,1051

34) SEVERIN (E.) : Arthrogramme des articulations de la hanche des enfants.
Surg.Gyn.Obst.,Mars 1941,72,n°3,601-604

35) WIBERG (Gunnar) : Studies on Dysplastic Acetabular and Congenital Subluxation of the Hip Joint with Special Reference to the complications of Ostéo-arthritis.
Acta chirurgica Scandinavia.83
Supplement 59,135p.

WIBERG (Gunnar) : Shelf Operation in Congenital dysplasia of Acetabulum and in subluxation, and dislocation of the hip.
J.of Bone and Joint Surg. Janvier 1953- 65-80.

o
o o

TABLE DES MATIERES

:-:-:-:-:-:-:-:-:-:

	Pages
Introduction	1
Historique	3
Les hanches normales, luxées, dysplasiques et subluxées, envisagées sous un angle essentiellement radiographique	5
Résultats globaux	16
Interprétation des résultats en fonction de l'âge du malade au moment de l'intervention	21
Résultats en fonction du temps écoulé depuis l'intervention	30
Influence des facteurs étiologiques.....	40
Résultats obtenus en fonction de l'importance de la subluxation	44
Résultats en fonction de la Coxarthrose	47
Résultats en fonction de la réussite technique de la butée	66
Indications thérapeutiques	71
Technique opératoire	82
Observations :	
- Luxations primitives	84
- Luxations résiduelles	117
- Luxations associées	126
Conclusions	132
Bibliographie	134
Table des Matières	138

:-:-:-:-:-:-:-:

Vu le Président de Thèse :

Professeur GAUDARD d'ALLAINES

Vu le Doyen de la Faculté
de Médecine de Paris

Professeur L.BINET

Vu et permis d'imprimer

Le Recteur de l'Académie de Paris :

J. SARRAILH